ANNALES
D'ANATOMIE PATHOLOGIQUE
ET D'ANATOMIE NORMALE
MÉDICO-CHIRURGICALE

SEIZIÈME ANNÉE — *N° 6* — *JUIN 1939*

MÉMOIRES ORIGINAUX

DOCUMENTS ANATOMIQUES SUR L'ÉVOLUTION ÉLOIGNÉE DES CHOLÉCYSTOGASTROSTOMIES

(Réinterventions tardives pour suppression de l'anastomose)

par

P. SANTY, P. MALLET-GUY et P. CROIZAT

Il est impossible de transposer directement chez l'homme ce que l'on note chez l'animal après cholécystogastrostomie, les lésions infectieuses observées au laboratoire ne se retrouvant qu'à un degré fort atténué en chirurgie humaine. C'est du moins ce qu'enseigne la surveillance prolongée des opérés, qui n'indique, que tout à fait exceptionnellement, l'évolution de complications infectieuses cliniquement appréciables, angiocholite ou cholécystite. Mais, à vrai dire, des documents directs, anatomiques, n'ont été que bien rarement apportés, que l'on puisse opposer aux multiples examens histologiques, qui affirment, après cholécystogastrostomie expérimentale, l'importance des réactions inflammatoires.

Ayant pu recueillir, au cours de réinterventions très tardives après cholécystogastrostomie, des pièces démonstratives, nous croyons utile de publier le détail de leur examen :

OBSERVATION I. — Mme J..., opérée le 12 février 1923 (P. Santy) pour un syndrome ictérique fébrile (les détails de l'observation ont été donnés dans la *Thèse* de l'un de nous, P. Mallet-Guy, Lyon, 1925, obs. 104, pp. 190-193).

L'intervention montre une vésicule manifestement malade, à parois très épaisses, bourrée de calculs, mais avec un bassinet libre et l'exploration cholédocienne étant négative. La tête du pancréas est le siège d'une augmentation de volume considérable. Taille de la vésicule, évacuation des calculs; la bile venant librement par le cystique, la paroi vésiculaire paraissant utilisable, une anastomose à l'estomac fut réalisée au bouton de Villard.

Les suites furent très simples. La reprise de poids fut très rapide (16 kilos en un an). Pendant les deux premières années, quelques crises douloureuses, mais peu intenses et de faible durée.

Des examens très complets avaient été pratiqués en mars 1925, tubage gastro-duodénal, examen radiologique après ingestion d'un repas baryté; les conclusions en avaient été les suivantes :

1° Pas de certitude sur le fonctionnement de la fistule cholécystogastrique; il est banal de trouver dans l'estomac un liquide aussi peu bilieux et il semble que la fistule n'ait pas laissé couler de bile pendant le séjour de l'olive ;

2° Jeu normal du cholédoque : chasses biliaires duodénales provoquées ;

3° Digestion trypsique normale ;

4° L'examen radiologique conclut d'une façon certaine au reflux de la baryte dans la vésicule, montrant, en position debout, une image diverticulaire des plus nettes et, en décubitus, une bulle d'air surmontant l'antre pylorique.

La malade revient le 8 février 1938, ayant présenté, il y a huit jours, alors que son état de santé était resté excellent jusqu'à ces semaines dernières, une crise douloureuse épigastrique qui se continue pendant quatre jours, la température oscillant autour de 38°5. Au cours des semaines précédentes, amaigrissement, perte d'appétit.

L'examen clinique montre seulement une douleur mal localisée, à droite de la ligne médiane.

Examen radiologique, le 12 février 1938 : l'évacuation gastrique est tout à fait normale, transit duodénal normal, reflux baryté dans la vésicule.

Le 17 février 1938 : tubage gastro-duodénal; à jeun, l'aspiration gastrique retire un liquide teinté, jaune clair. L'épreuve de Meltzer-Lyon montre l'arrivée, après dix minutes, d'un flot de bile dans le duodénum, tandis qu'on recueille dans l'estomac de petites quantités de bile, tout à fait semblables. Bactériologiquement : colibacilles. — Le 18 février 1938, un deuxième tubage duodénal donne les mêmes caractéristiques et permet de noter, par l'épreuve à l'HCl, une diminution du pouvoir lipasique du suc pancréatique (A. L. = 11).

Le lendemain, 19 février 1938, de violentes crises douloureuses, le maximum de la douleur étant à 5 centimètres au-dessus et à droite de l'ombilic, avec irradiations dorsales.

Réintervention, le 21 février 1938 (P. Santy, P. Mallet-Guy) : *cholécystectomie*. Dissection facile de l'orifice anastomotique, que l'on réséque avec une petite collerette gastrique. La vésicule renferme de la bile et l'orifice anastomotique, filiforme, est resté perméable. Le cystique est également libre. Après cholécystectomie, taille du cholédoque qui, dilaté mais perméable, ne renferme pas de calculs; drain de Kehr.

Suites opératoires simples. Le 1er mars 1938, *exploration radiologique du transit biliaire* : dès l'injection de 3 centimètres cubes de lipiodol, on assiste au passage dans le duodénum; le cholédoque est un peu dilaté, mais la traversée

du sphincter d'Oddi se fait très normalement, justifiant l'indication de la suppression de l'anastomose, qui avait été posée d'après les examens fonctionnels pratiqués. Cette exploration est répétée le 13 mars 1938, donnant des renseignements tout à fait semblables. *Examen radioscopique de l'estomac*, le 26 mars 1938 : état gastrique normal, point douloureux indépendant de l'estomac et du duodénum. Ce même jour, ablation du drain cholédocien. La malade quitte le service le 12 avril 1938.

Elle est revue le 13 mai 1938, se déclarant très améliorée; le tubage duodénal donne un abondant flux biliaire sans déclancher de douleurs.

La malade est revue le 2 avril 1939 en très bon état.

Les examens pratiqués sur la pièce opératoire ont donné les résultats suivants :

— Examen macroscopique de la pièce opératoire : vésicule modérément

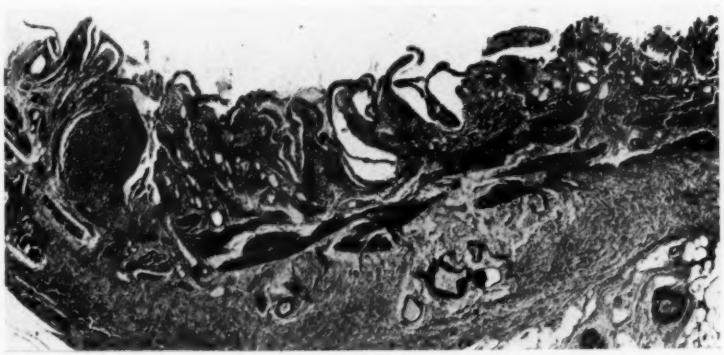

FIG. 1. — (Observation I.) *Etat de la muqueuse vésiculaire, quinze ans après cholécystogastrostomie restée perméable.* Minime réaction inflammatoire. Discret degré d'hyperplasie muqueuse.

enflammée, l'anastomose n'étant pas tout à fait au pôle inférieur, comme d'ailleurs le montraient les examens radiologiques.

— Examen cyto-bactériologique de la bile prélevée au cours de la cholécystectomie (M. Vincent) : pas d'éléments purulents, mais flore microbienne très abondante donnant, à l'examen direct et à la culture, du colibacille.

— Examen histologique de la vésicule : le fragment prélevé montre une muqueuse vésiculaire assez hyperplasique revêtue d'un épithélium cylindrique d'aspect parfois un peu villeux, avec pénétration en profondeur de tubes contenant quelques cellules pavimenteuses. On rencontre à l'intérieur de la muqueuse des petits centres germinatifs et également de petites traînées inflammatoires assez riches en plasmocytes (fig. 1). *Hyperplasie du revêtement épithélial de la muqueuse avec petits îlots inflammatoires* (P. Croizat).

— Examen histologique de l'estomac : le fragment prélevé montre, au-dessus d'une musculeuse assez épaisse, une muqueuse du type antro-pylorique composée de cryptes et de pelotons glandulaires muqueux avec, par places, quelques

ilots lymphoïdes à centres germinatifs. Il existe un léger degré de sclérose interstitielle qui sépare les pelotons glandulaires, mais cette sclérose reste extrêmement discrète. En somme, *aspect de muqueuse antro-pylorique sensiblement normale.*

Observation II. — Mme T..., opérée le 27 avril 1929 (P. Mallet-Guy), à l'âge de vingt-six ans, pour un syndrome biliaire pseudo-lithiasique, évoluant depuis cinq ans. Une cholécystostomie première (19 février 1929) avait montré l'absence de lésions vésiculaires et un examen lipiodolé ayant permis de poser le diagnostic

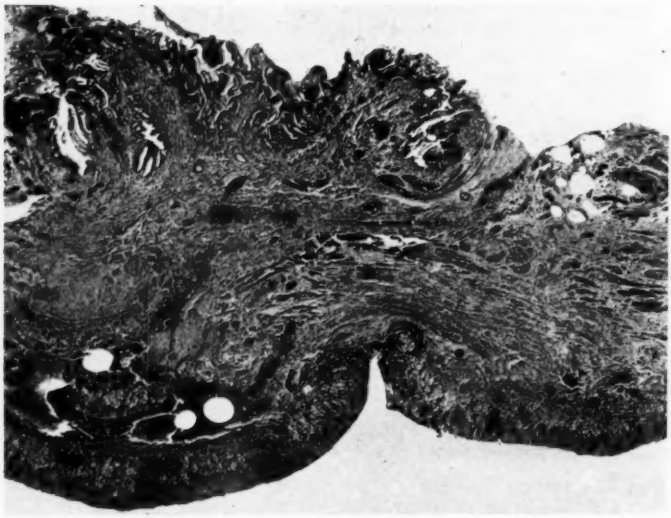

Fig. 2. — (Observation II.) *Oblitération d'une bouche de cholécystogastrostomie.*
On reconnaît nettement sur la coupe le siège ancien de l'anastomose, marqué par l'ombilication des deux muqueuses.

de syndrome d'hyperkinésie vésiculaire avec spasme du sphincter d'Oddi, qui entraîne la persistance de l'écoulement biliaire (les détails de l'observation ont été donnés dans la *Thèse* de Arnal, Lyon, 1932, et dans un travail de L. Bérard et P. Mallet-Guy, *Journal de Chirurgie,* XLII, 1933, 165-166, obs. III).

Les suites furent simples; reprise de poids, disparition des troubles hépatiques, deux grossesses sans incident.

Des examens radiologiques avaient été pratiqués en juillet 1929, puis en octobre 1931 : pas de reflux vésiculaire; le tubage est impossible.

La malade revient le 7 juillet 1934, s'étant très bien portée jusqu'en février 1934. A cette époque, réapparition de crises de coliques hépatiques, qui se répètent très fréquentes pendant un mois. Un tubage duodénal retire une bile

louche, dans laquelle les cultures mettent en évidence du colibacille et du staphylocoque.

L'examen radiologique ne dessine pas la vésicule anastomosée.

Réintervention, le 17 juillet 1934 (P. Mallet-Guy) : suppression de l'anastomose, dont la dissection est rendue très laborieuse par les adhérences qui bloquent la région sous-hépatique. La vésicule est un peu grosse, mais semble saine; la voie biliaire principale et le pancréas ne présentent aucun caractère anormal. L'ouverture de l'antre au voisinage de l'anastomose montre que celle-ci s'est oblitérée ; en ce point, la muqueuse est ombiliquée. Résection de la cicatrice cholécystogastrique. Suture de l'estomac, cholécystostomie.

Suites opératoires simples. Le 13 août 1934, exploration radiologique du transit biliaire, qui est absolument normal : réplétion vésiculaire non douloureuse, réactions motrices normales de la vésicule et de la voie principale qui

FIG. 3. — (Observation II.) *Etat de la muqueuse vésiculaire, cholécystogastrostomie faite cinq ans auparavant. Très légère hyperplasie muqueuse.*

n'est pas dilatée. Le drain vésiculaire est enlevé ce jour même. L'écoulement biliaire est tari le 4 septembre et la malade quitte le service le 12 septembre.

Les examens pratiqués ont donné les résultats suivants :

— Examen macroscopique de la vésicule : aspect normal.

— Examen cyto-bactériologique de la bile prélevée au cours de la réintervention dans la vésicule : pas d'éléments cellulaires. L'examen direct et les cultures montrent colibacilles et streptocoques.

— Examen histologique de la cicatrice cholécysto-gastrique : la muqueuse pylorique est à peu près normale avec cryptes et glandes muqueuses pelotonnées, quelquefois dissociées par une réaction inflammatoire légèrement fibreuse, contenant également d'assez nombreux lymphoplasmocytes et des îlots lymphoïdes assez développées (fig. 2). La muqueuse vésiculaire présente des cryptes pénétrant assez profondément dans la couche musculaire et, en surface, un peu végétante. Les cryptes sont constituées par des cellules cylindriques assez hautes, mais ne renferment pas de cellules caliciformes nettes. Le mucicarmin ne

colore que faiblement certaines d'entre elles. Les tuniques musculaires elles-mêmes sont le siège d'un certain degré de sclérose, d'ailleurs peu inflammatoire. En résumé, petite réaction hyperplasique de la muqueuse vésiculaire. Réaction certaine, mais légère (fig. 3) (P. Croizat).

Ces deux observations ne sont pas exactement comparables : dans la première, il s'agissait d'une pancréatite chronique, qui se manifesta par l'apparition d'un syndrome angiocholitique; à la suite de la cholécystogastrostomie, — sans que l'on puisse dire du fait de la cholécystogastrostomie, — la voie biliaire retrouva sa perméabilité et, sans s'être oblitérée, l'anastomose n'avait plus de rôle utile. Les accidents, présentés quinze ans après l'intervention par la malade, semblèrent trouver leur origine dans la vésicule qui ne communiquait plus avec l'estomac que par un mince pertuis, alors que cependant, à chaque réplétion gastrique, se produisait un reflux à son intérieur. Conformément aux données des divers examens fonctionnels, une cholécystectomie fut faite et le résultat fut favorable.

Dans le second cas, la cholécystogastrostomie avait été indiquée par la persistance, après cholécystostomie, d'une fistule. Celle-ci et le syndrome biliaire pseudo-lithiasique, qui avait conduit à intervenir, eurent leur origine précisée par l'examen lipiodolé, montrant les réactions d'intolérance vésiculaire avec spasme du sphincter d'Oddi, du type décrit par L. Bérard, P. Savy et l'un de nous. Les troubles, présentés cinq ans plus tard par la malade, ne pouvaient être rapportés, comme dans le cas précédent, au reflux du contenu gastrique dans la vésicule, que ne montraient pas les examens radiologiques. Opératoirement, la bouche fut trouvée oblitérée. Il était de simple prudence de se contenter ici d'une cholécystostomie.

Ce que montrent très nettement les examens histologiques de ces deux pièces opératoires, c'est l'absence de lésions inflammatoires de quelque importance, dans la paroi vésiculaire. Cependant, les conditions fonctionnelles étaient particulièrement mauvaises, puisque, dans l'un des cas, l'anastomose était très étroite et que, dans l'autre, l'orifice s'étant oblitéré, la vésicule ne possédait plus que la voie de drainage du cystique.

Du colibacille dans les deux cas, du streptocoque de plus dans la deuxième observation, viennent cependant rappeler le risque d'infection ascendante; mais, après toute intervention biliaire, n'est-il pas banal de trouver une bile qui n'est point stérile, et notamment, après cholécystectomie, n'est-il pas prouvé qu'il existe de façon constante un microbisme biliaire.

Histologiquement, les réactions d'hyperplasie muqueuse, que montrent si nettement les recherches expérimentales, se retrouvent dans les deux parois vésiculaires, mais à un degré beaucoup moins marqué que chez le chien. Il suffit de comparer les aspects microscopiques de ces deux pièces

opératoires avec les figures du travail que deux d'entre nous ont publiées avec Chambon et van der Linden, en 1935 (*Journal de Chirurgie*, pp. 684-694), pour apprécier la différence d'intensité de la réaction qui cependant, qualitativement, est la même.

Du point de vue général de la valeur de la cholécystogastrostomie, les deux documents, que nous apportons ici, indiquent que :

1° Une cholécystogastrostomie, faite en dehors de tout obstacle permanent, tend peu à peu vers l'oblitération, mais le processus s'échelonne sur de nombreuses années et permet à l'opération de remplir l'objectif temporaire que lui assigne la lésion réversible pour le traitement de laquelle elle est pratiquée;

2° Il est exceptionnel de voir de graves accidents infectieux marquer les suites éloignées des cholécystogastrostomies : ceci est cliniquement démontré et les nombreuses observations, publiées par deux d'entre nous récemment (*Lyon médical*, 1939), confirment la grande rareté de cette complication. Il est difficile de comprendre à ce sujet le jugement défavorable que portent sur l'anastomose de la vésicule avec l'estomac, certains chirurgiens allemands, qui vont jusqu'à lui préférer systématiquement la cholédocoduodénostomie. Si une telle infection ascendante devait se réaliser, c'était bien dans les deux cas que nous rapportons et dans lesquels le trouble tardif de fonctionnement de la bouche anastomotique devait intervenir pour en précipiter l'évolution;

3° En application des lois générales qui règlent les variations des éléments muqueux des voies biliaires, chez l'homme, comme chez l'animal en expérience, l'anastomose vésiculaire entraîne un certain degré d'hyperplasie muqueuse.

LES LÉSIONS CUTANÉES PROVOQUÉES PAR LES GAZ DE COMBAT

(Etude expérimentale)

par

Félix LUCAM

Agrégé des Ecoles nationales vétérinaires.

INTRODUCTION

Les gaz de combat exercent sur l'organisme des actions qui sont variables suivant leur nature physico-chimique. Certains, en particulier, dans les conditions pratiques de leur utilisation, déterminent, dans les téguments, des altérations plus ou moins profondes.

Il ne s'agit pas là d'une affinité spéciale pour le revêtement cutané. S'ils atteignent d'autres territoires : épithélium respiratoire, muqueuse digestive ou oculaire, leur action se manifeste encore par des lésions dont l'aspect ne dépend que de la région considérée.

On les appelle « *corps vésicants* » parce que la formation de « *vésicules* » au niveau de l'épiderme est, chez l'homme du moins, une altération qu'ils déterminent fréquemment.

Pour la même raison, on appelle « *vésication* » l'ensemble des lésions cutanées dont ils sont responsables.

Ces lésions sont multiples et varient suivant leur intensité, leur localisation, leur étendue.

D'autre part, elles ne montrent pas toutes, dans tous les cas, une égale importance et les unes peuvent paraître prédominantes par rapport aux autres pour imprimer à telle ou telle vésication une certaine individualité.

Aussi l'objet de ce travail sera double.

Dans une première partie, analytique, nous étudierons, aussi complètement que possible, toutes les altérations microscopiques et macroscopiques que l'on peut rencontrer dans le phénomène de la vésication.

Dans une seconde, synthétique, nous essayerons, en tenant compte des groupements lésionnels et de leur importance relative, d'individualiser les quelques grands types généraux de vésication.

ANNALES D'ANATOMIE PATHOLOGIQUE, T. 16, N° 6, JUIN 1939.

HISTORIQUE

Les travaux de quelque importance publiés sur l'anatomie pathologique de la vésication par les gaz de combat sont très peu nombreux.

Les premières recherches expérimentales sont celles de Faure-Frémiet, Guicysse-Pélissier, Magne, Mayer, en 1920. Ces auteurs étudient l'action de l'ypérite et de certaines arsines sur la peau du cheval, du chien et du lapin.

Ils remarquent que les lésions diffèrent considérablement de l'homme à l'animal, le premier faisant surtout des phlyctènes et le second des escarres.

Marcenac en 1923, Chatelain en 1924, Bressou en 1926, rapportent des observations de vésications par ypérite sur les chevaux, mais sans insister sur le point particulier de l'anatomie pathologique.

J. Hanzelick et J. Tarr, en 1926, font de nombreuses expériences sur les animaux avec l'ypérite et plusieurs arsenines. Ils classent les toxiques en deux catégories :

1° Toxiques très actifs déterminant de la congestion, de l'œdème, de la nécrose avec ulcération ultérieure.

2° Toxiques moyennement actifs ne déterminant que de la congestion, de l'œdème sans nécrose.

T. Sollmann expérimente sur la peau humaine avec l'ypérite. Mais à dessein, naturellement, il ne provoque, au moyen de très faibles doses, que des lésions très légères (congestion, œdème, phlyctènes, desquamation superficielle).

A.-H. Pappenheimer étudie sur le cheval les lésions provoquées par l'ypérite et la lewisite.

Il décrit :

L'œdème qui est très étendu et apparaît rapidement ;

La nécrose en masse de l'épiderme, véritable momification superficielle sans dislocation cellulaire (même après plusieurs semaines, les noyaux sont encore visibles) ;

L'extrême rareté des thromboses ;

La régénération épithéliale qui débute précocement sous la nécrose et semble prendre naissance à partir de la gaine des poils.

Il expérimente en outre sur la peau humaine avec les mêmes corps, et il observe :

L'érythème précoce ;

La dégénérescence vacuolaire ou hyaline des cellules épidermiques ;

La formation de vésicules dans l'épaisseur de l'épiderme ou entre le derme et l'épiderme ;

La congestion, l'œdème et l'infiltration leucocytaire ;

Parfois, la nécrose massive de l'épiderme et d'une partie superficielle du derme.

H.-L. Gilchrist rapporte un ensemble d'observations très précises faites chez l'homme, sur les blessés par ypérite. Les lésions apparaissent toujours tardivement (plusieurs heures après le contact avec le vésicant). Elles vont du simple érythème à la brûlure au deuxième ou troisième degré.

L'hyperpigmentation cutanée est la règle lors de la cicatrisation.

A.-S. Warthin étudie expérimentalement l'action de l'ypérite sur la peau de l'homme, du lapin, du cobaye, du chat. Chez l'homme, il retrouve les lésions décrites par Sollmann et Pappenheimer.

Chez les animaux, les lésions diffèrent de celles de l'homme, mais sont identiques, quelles que soient les espèces. Il n'y a jamais formation de vésicules. La vésication est essentiellement caractérisée par la formation d'une escarre qui est très lente à s'éliminer.

J. Parizot en 1931, Büscher en 1932, décrivent les lésions cutanées dues à l'ypérite chez l'homme, sans rien ajouter aux descriptions précédentes.

Richters, en 1934, fait sur les animaux d'intéressantes observations histopathologiques que nous avons pu refaire nous-même au cours de nos expériences. Il signale :

La nécrose d'homogénéisation se traduisant, au niveau du chorion, par la disparition totale de la structure ;

Les endo-vascularites ;

La desquamation de l'endothélium vasculaire dont on retrouve les débris flottant dans la lumière.

TECHNIQUE

I. — Choix de l'animal.

Quels que soient le mammifère et le territoire cutané considérés, il existe toujours des différences histologiques notables entre les peaux animales et humaines. Elles tiennent, en particulier, à l'abondance des poils, à la minceur de l'épiderme, à l'absence de derme papillaire et, parfois, de formations sudoripares.

Aussi, le choix est-il basé sur des raisons d'ordre purement technique : animal facile à manipuler, territoire cutané à l'abri des lésions traumatiques secondaires, commodités d'examen, facilité des biopsies.

Pour toutes ces raisons, nous avons choisi l'oreille du lapin.

Dans toutes nos expériences, le corps à étudier a été déposé sur la face externe de l'oreille, à peu près aux deux tiers de sa longueur, en partant de la base et bien au milieu, de manière à intéresser le paquet vasculo-nerveux central de l'organe.

II. — Corps utilisés.

Ils appartiennent tous à la chimie organique et présentent, dans leur structure, une diversité très grande. C'était là, d'ailleurs, la condition essentielle d'un travail d'ensemble. Pour étudier, en effet, les multiples manifestations de la vésication, il fallait que la constitution chimique des corps vésicants fût elle-même multiple. Ainsi, parmi eux, nous avons des corps tels que : le phosgène, l'ypérite, la chloracétophénone, etc...

III. — Modes d'utilisation de ces corps.

La quantité de produit utilisée est établie à partir du vésicant le plus connu et qui doit être considéré comme le corps de base de la guerre chimique : l'ypérite.

L'expérience montre qu'une concentration en ypérite de 1 milligramme par centimètre carré de peau, provoque une vésication très profonde. Une concentration de 5 milligrammes par centimètre carré détermine des altérations plus étendues qui aboutissent en général à la perforation complète de l'oreille.

La dose minima de 1 milligramme est donc adoptée pour tous les corps à étudier. Il est d'ailleurs pratiquement impossible d'appliquer, sur 1 centimètre carré, une quantité inférieure de ce corps pur.

La dose maxima de 5 milligrammes est adoptée également. L'expérience montre, en effet, que si un corps ne vésique pas à cette dose, il doit être considéré comme non vésicant. S'il est capable de déterminer les lésions cutanées, ce n'est qu'à des concentrations absolument irréalisables dans la bataille.

IV. — Méthodes d'examen.

Examen macroscopique. — En dehors de la simple inspection, portant aussi bien sur la face interne que sur la face externe, nous avons utilisé le procédé de la transillumination. L'oreille est fixée bien à plat, par ses bords, dans un cadre de bois. Dans la chambre noire, nous l'examinons par transparence, en éclairant fortement la face opposée à l'observateur au moyen d'un petit projecteur. Ainsi le réseau vasculaire se dessine d'une manière admirable, en noir sur fond clair.

Examen microscopique. — A des périodes variables de l'évolution des vésications, les oreilles sont sectionnées.

Fixées immédiatement dans le liquide de Bouin, elles sont incluses à la paraffine. Sur les coupes histologiques, on pratique la coloration à l'hématéine ésosine-safran.

ANATOMIE ET HISTOLOGIE NORMALES

Du point de vue de l'anatomie nous ne décrirons que l'aspect de l'oreille vue par transillumination.

I. — Transillumination.

On a tout à fait le dessin d'une feuille dont les nervures sont représentées par le réseau vasculaire (fig. 1). Suivant le grand axe de l'oreille, apparaît une ombre nette, rectiligne, véritable nervure médiane, qui correspond à une volumineuse artère. De ce vaisseau naissent des branches perpendiculaires ou obliques qui se divisent à leur tour, donnant ainsi des nervures secondaires.

Les veines, qui accompagnent l'artère médiane, ne sont pas assez volumineuses pour donner une ombre distincte. Seules, les plus grosses, qui cheminent parallèlement aux bords libres de l'oreille, apparaissent nettement.

II. — Histologie.

Une coupe transversale de l'oreille, examinée à un faible grossissement, montre deux parties correspondant aux faces externe et interne, séparées par une lame cartilagineuse (fig. 2).

FIG. 1. — *Oreille de lapin normale vue par transillumination.*
a, ombre de l'artère médiane. *b*, ombre d'une grosse veine latérale.

On reconnait, dans la partie externe, un épiderme d'une extrême minceur, un derme très dense et un volumineux paquet vasculo-nerveux qui repose presque sur la lame cartilagineuse. Ce paquet est constitué par la

grosse artère médiane flanquée latéralement de veines et deux trousseaux de nerfs.

Les poils et les glandes sébacées n'offrent aucune structure particulière.

Par contre, nous n'avons jamais observé de glandes sudoripares. Il semble bien que ces formations font défaut dans l'oreille du lapin; en tous les cas, s'il en existe, elles doivent être exceptionnelles.

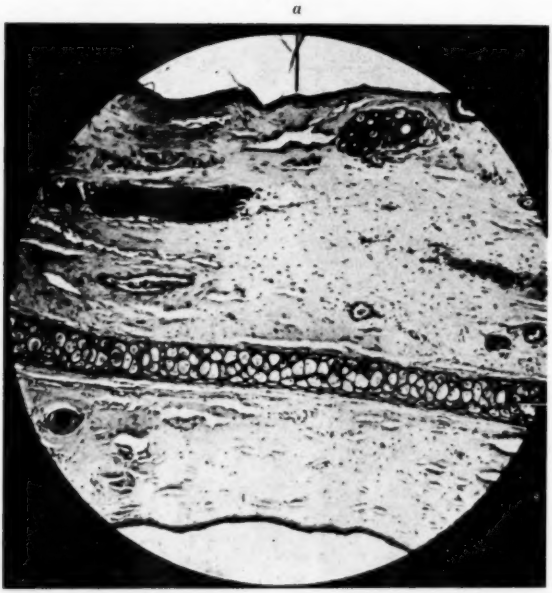

FIG. 2. — *Oreille de lapin normale.*
a, épithélium de la face externe. *b*, lame cartilagineuse.

La lame cartilagineuse est formée de cartilage fibro-élastique pauvre en substance fondamentale. Les volumineuses capsules cartilagineuses que l'on y observe sont presque contiguës et se disposent sur deux ou trois rangées, occupant ainsi toute l'épaisseur de la lame.

La partie interne est beaucoup plus mince que la précédente. On y reconnaît également un épiderme, un derme, mais il n'y a pas de grosses formations vasculo-nerveuses. Celles-ci sont réparties, pour toute l'oreille, uniquement dans l'épaisseur de la partie externe.

ÉTUDE ANALYTIQUE

Les lésions de la vésication, quel que soit l'agressif utilisé, rentrent dans le cadre de l'inflammation aiguë banale. Elles sont donc caractérisées par des phénomènes réactionnels, cellulaires et vasculaires, qui se terminent par la cicatrisation.

Pour la commodité de l'exposé, nous diviserons ce chapitre en deux parties :

Dans la première, nous étudierons séparément toutes les *lésions microscopiques* que les divers tissus de l'oreille du lapin sont susceptibles de présenter.

Dans la seconde nous verrons comment elles se groupent pour former les *lésions macroscopiques*, que nous appellerons les *lésions élémentaires de la vésication.*

Seules, seront décrites, microscopiquement, les altérations de la face externe de l'oreille, où nous déposons toujours le corps à étudier. Celles de la face interne leur sont identiques à l'intensité près.

I. — Les lésions microscopiques.

A. — L'ÉPIDERME

Les lésions élémentaires de l'épiderme dans la vésication comprennent : *la dégénérescence et la nécrose, l'infiltration leucocytaire.* Elles sont suivies de la *régénération.*

1° *Dégénérescence et nécrose.* — Ce sont des phénomènes que l'on retrouve d'une manière absolument constante, et l'on peut affirmer qu'ils existent toujours à des degrés divers dans toute vésication. Ceci n'a rien de surprenant, puisque les cellules épidermiques, étant donné l'extrême minceur de leur couche cornée protectrice, entrent instantanément en contact direct avec le corps vésicant.

Les aspects morphologiques et les conséquences sont variables suivant la vitesse et l'intensité du processus dégénératif.

Si la mort cellulaire survient rapidement, on assiste à une *nécrose d'homogénéisation* massive. L'épiderme apparaît, sur les coupes, sous la forme d'une très mince bande homogène, sans structure, prenant uniformément une teinte rose plus ou moins foncée avec l'éosine. Aucun détail cellulaire n'est visible.

Dans d'autres cas, correspondant à un processus moins foudroyant, la morphologie de l'épithélium est encore reconnaissable, notamment les

contours nucléaires. Mais, là aussi, la coloration est rose uniforme, aucun noyau n'ayant conservé son affinité tinctorale pour l'hématéine. Dans ce cas, il s'agit de nécrose de coagulation.

A un degré moindre la morphologie générale de l'épiderme est conservée. Mais les noyaux sont pycnotiques et les protoplasmes montrent, une acidophilie plus ou moins prononcée. Cette lésion peut être étendue à toute la surface vésiquée ou bien ne l'intéresser que partiellement. On aura alors des zones pycnotiques alternant avec des régions épithéliales absolument normales.

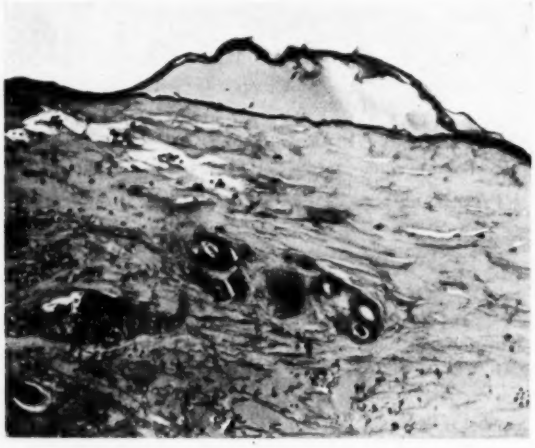

FIG. 3. — *Phlyctène remplie de liquide clair et formée dans l'épaisseur même de l'épiderme, dont on distingue très bien la couche basilaire adhérente au derme.*

Ces trois sortes de lésions dégénératives caractérisent un processus brutal : la première apparaît en quelques minutes, les deux autres en quelques heures.

Si, par contre, la dégénérescence cellulaire survient beaucoup plus lentement, en douze ou vingt-quatre heures, ou si elle ne frappe que certaines cellules épidermiques, on assiste à des modifications secondaires caractérisées par la formation de *phlyctènes* ou *vésicules* (fig. 3).

Celles-ci apparaissent soit dans l'épaisseur même de l'épiderme, soit entre l'épiderme et le derme.

Le contenu des vésicules, au début, est toujours limpide et apparaît sur les coupes comme une petite masse coagulée, rosée, sans structure. Parfois, le coagulum est finement réticulaire.

Par la suite, elles sont envahies en plus ou moins grande abondance par les polynucléaires et leur contenu devient purulent. Ce sont alors des *pustules*. Dans quelques cas, mais rarement, leur contenu est hémorragique.

Leur topographie est variable. Tantôt elles sont réparties uniformément sur toute la surface vésiquée, formant sur la coupe une ligne ininterrompue qui soulève l'épiderme comme de petites vagues. Tantôt, au contraire, elles restent localisées à son pourtour dont elles marquent exactement les limites. Dans ce cas, la partie d'épiderme qui a été directement en contact avec le corps vésicant présente des lésions de nécrose de coagulation et d'homogénéisation totale. Ceci montre bien que la formation de vésicules caractérise un processus dégénératif moins intense que le précédent, parce qu'il se localise en des régions qui ont été moins directement touchées par le caustique.

Leur dimension est extrêmement réduite. Presque toujours, elles sont microscopiques; ce n'est qu'exceptionnellement qu'elles sont visibles à l'œil nu. Ceci parce que l'épiderme étant très mince, leur paroi est limitée à une mince couche mono-cellulaire extrêmement peu résistante qui se déchire au moindre traumatisme. Aussi sont-elles loin de ressembler aux énormes vésicules observées sur les blessés pendant la guerre, qui pouvaient dépasser le volume du poing.

Après rupture, leur contenu, mélangé à des débris épidermiques de toute nature, se répand à la surface de l'oreille pour constituer un *exsudat*.

2° *Infiltration leucocytaire*. — Elle est caractérisée par l'envahissement de l'épiderme par les *polynucléaires*. Leur abondance est variable, mais il n'existe pas à proprement parler de progression continue dans leur nombre. Autrement dit, ou bien l'infiltration leucocytaire est à peu près inexistante, ou bien elle est massive et, dans ce cas, la morphologie de l'épithélium est entièrement masquée par une multitude de noyaux.

Il n'y a pas lieu de distinguer d'une manière absolue au niveau de l'épiderme : processus dégénératif et infiltration leucocytaire.

L'infiltration peut suivre ou précéder la dégénérescence épithéliale, et bien souvent les deux phénomènes sont intriqués. En fait, il semble bien que la pathogénie de ces altérations soit la suivante : si la dégénérescence est massive et instantanée, elle n'intéresse pas seulement l'épiderme, mais frappe beaucoup plus loin, comme nous le verrons, les éléments du derme. Une masse importante dermo-chimique subit la nécrose d'homogénéisation et les polynucléaires ne la pénètrent pas.

Ils restent à la périphérie où ils constituent le « *sillon disjoncteur* » qui sera le point de départ des tissus mortifiés.

Par contre, si la dégénérescence est plus lente à se produire, l'infiltration aura le temps de s'effectuer avant la mort des tissus.

3° *Résultat de la dégénérescence et de l'infiltration leucocytaire.* — C'est la destruction de l'épiderme et la formation de l'*exsudat*.

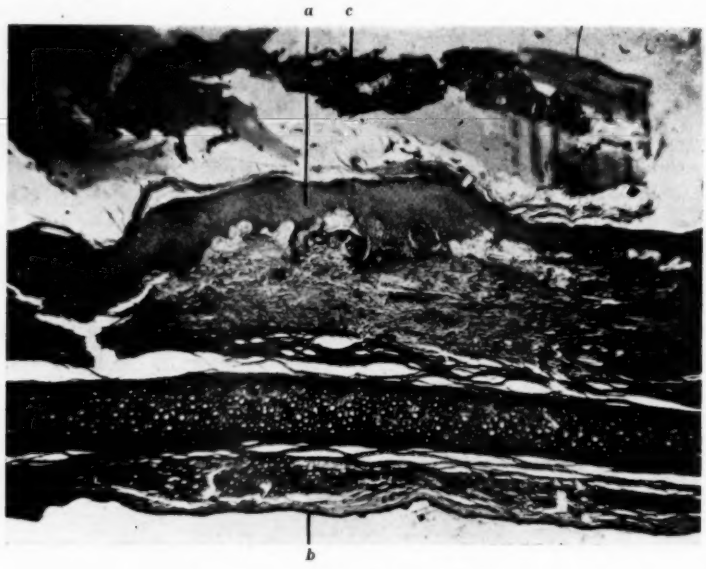

FIG. 4. — *Epiderme de régénération.*
La cicatrisation s'est achevée sous l'exsudat *(c)*. En *a*, l'épiderme régénéré se montre considérablement hypertrophié (comparer avec l'épiderme de la face interne, *b*).

L'exsudat est constitué de débris très divers : masses claires, coagulées, anhystes ou fibrillaires provenant de la rupture des phlyctènes; petits amas purulents desséchés, provenant de vésico-pustules; débris de lames cornées; fragments épidermiques nécrosés; enfin, couches compactes de polynucléaires provenant d'une infiltration massive.

Il ne prend jamais un caractère franchement purulent : il est, en effet, très largement étalé à la surface de la peau et subit très rapidement le phénomène de la dessiccation. Ainsi, sur les coupes, tous les éléments qui

le constituent apparaissent rétractés, desséchés, tassés les uns sur les autres et bien difficilement identifiables.

4° *Epiderme régénéré.* — Il montre des particularités qui méritent d'être signalées. Il est toujours considérablement hypertrophié (fig. 4). Alors que l'épiderme normal ne présente que trois ou quatre couches cellulaires, l'épiderme cicatriciel, qui est huit à dix fois plus épais, possède toutes les couches d'un épithélioma malpighien typique.

De plus, à son niveau, le derme a pris un aspect papillaire remarquable, de sorte que, de sa face profonde, semblent partir des boyaux épithéliaux qui offrent parfois un aspect ramifié.

Il arrive fréquemment que l'épiderme se reforme sous un exsudat que la dessiccation a transformé en une croûte épaisse solide. Il est alors très souvent le siège de processus dégénératifs secondaires qui aboutissent à la formation de nouvelles vésicules. Mais ce processus destructif est toujours limité en étendue et en intensité.

L'épiderme cicatriciel apparaît parfois très fortement pigmenté même chez les lapins blancs. Les grains de mélanine peuvent alors être si nombreux qu'ils masquent complètement les détails cellulaires et infiltrent véritablement toute son épaisseur. On peut parfois retrouver les grains de pigment jusque dans les lames cornées.

B. — LE DERME

Les altérations du derme sont : *la congestion, l'œdème, la nécrose, l'infiltration leucocytaire.* A leur suite surviennent les processus régénératifs.

1° *Congestion.* — Ses caractères sont ceux de toute congestion survenant en tissu conjonctif, et nous ne nous y arrêterons pas.

Parfois, lorsqu'elle est très intense, elle s'accompagne d'hémorragie interstitielle. Les faisceaux conjonctifs sont alors dissociés par des amas denses de globules rouges.

2° *Œdème.* — Sa morphologie est variable suivant l'intensité et la vitesse de l'action agressive.

Dans les cas où celle-ci est particulièrement brutale, l'infiltration œdémateuse se présente sous la forme de vastes nappes claires, homogènes, sans structure, qui dissocient les gros faisceaux conjonctifs du derme. Ceux-ci ont conservé leurs caractères généraux, mais ils semblent avoir été fragmentés en courts tronçons qui nagent véritablement dans une masse liquide.

Les capillaires lymphatiques sont également gorgés de liquide et forment, par leur dilatation extrême, d'énormes fentes.

Si l'action vésicante est plus lente à se manifester, l'œdème, qui peut être aussi important que dans le cas précédent, a des caractères différents. Il est fibrineux et se présente sous la forme d'un réticulum extrêmement ténu. Toute trace de faisceaux conjonctifs a disparu.

3° *Nécrose.* — Lorsque le processus de vésication est extrêmement brutal et profond, le derme montre des aspects plus ou moins étendus de nécrose d'homogénéisation, dont la morphologie est tout à fait caractéristique.

Dans les cas extrêmes, la nécrose est massive et intéresse la totalité de l'épaisseur de l'oreille dans la partie correspondant à la surface vésiquée. A ce niveau, toute structure a complètement disparu. L'oreille est représentée par un bloc homogène, anhyste, vitreux, coloré uniformément en rose pâle par l'éosine. Seuls, deux éléments, sur lesquels nous reviendront plus loin, laissent des traces de leur existence : la grosse artère centrale et la lame cartilagineuse.

Le derme sain se continue, sur les parties latérales de la lésion, avec le derme nécrosé, par transitions insensibles.

Par la suite, la masse nécrosée sera limitée à sa périphérie par l'infiltration leucocytaire.

Dans d'autres cas, non moins aigus, le processus de nécrose s'accompagne d'une sorte de déshydratation brutale. L'oreille est considérablement amincie. La coloration est uniforme, bleue noire, par suite d'une hématéiphilie généralisée. On reconnaît la structure fasciculaire du derme. Mais les faisceaux conjonctifs sont rétractés, s'écartent les uns des autres, alors qu'aucun exsudat ne s'observe dans leurs mailles, et ils donnent l'impression d'être devenus durs et cassants. A la périphérie de la lésion, l'oreille reprend brusquement son épaisseur normale et l'on passe, presque sans transition, du derme nécrosé au derme sain. Cet aspect nous paraît correspondre à un processus différent du précédent dans sa nature, et peut-être encore plus violent.

Son intensité est variable et la disparition de la structure n'est pas toujours totale. Souvent, des noyaux pycnotiques et des restes de faisceaux conjonctifs persistent çà et là au sein des masses homogénéisées.

Enfin, elle n'est pas toujours primitive, mais peut survenir secondairement à l'œdème, à la congestion ou à l'infiltration leucocytaire. On assiste alors à une homogénéisation progressive de l'exsudat inflammatoire. Les noyaux disparaissent peu à peu par caryolyse. Les plages d'œdème se confondent avec les faisceaux conjonctifs après disparition du réticulum, s'il s'agit d'œdème fibrineux. Mais, dans ce cas, il n'y a jamais homogénéisation totale et l'on peut encore distinguer dans la masse nécrosée des traces de structure histologique.

4° *Infiltration leucocytaire.* — Elle est, en général, constituée à peu près uniquement par des polynucléaires. Ses caractères particuliers tiennent aux variations de son intensité et surtout à sa localisation.

Elle peut se montrer discrète ou massive dans toute l'épaisseur du derme, avec une répartition uniforme des polynucléaires.

Parfois, elle se localise, au contraire, à certains étages dermiques, formant des nappes denses de leucocytes.

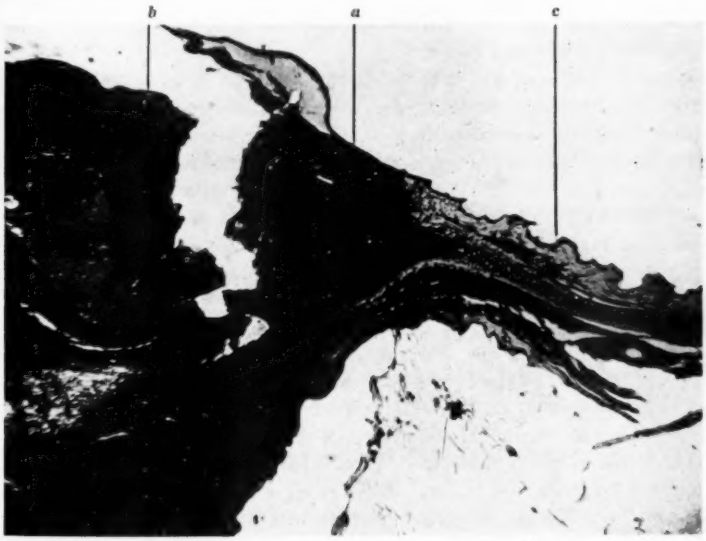

FIG. 5. — *Sillon disjoncteur.*

En *a*, masse extrêmement dense de polynucléaires occupant toute l'épaisseur de l'oreille.

En *b*, l'épiderme de régénération plonge en direction de la lame cartilagineuse, en bordure du sillon disjoncteur.

En *c*, partie de l'oreille nécrosée qui formera l'escarre et qui sera éliminée en bloc.

Dans d'autres cas, elle se dispose en foyers arrondis, irrégulièrement répartis et qui traduisent une hyperdiapédèse à partir d'un capillaire.

Elle se présente, enfin, sous la forme de fusées leucocytaires cheminant dans les espaces interfasciculaires qu'elles dilatent, ou le long des gaines fibreuses des poils qu'elles enserrent d'un manchon plus ou moins épais.

Ajoutons que ces aspects s'observent très souvent dans des lésions qui,

macroscopiquement, paraissent insignifiantes et qui, histologiquement, ne sont accompagnées que de réactions congestives et œdémateuses extrêmement discrètes. Lorsque ces dernières sont plus prononcées, l'infiltration est diffuse et plus ou moins massive dans toute l'épaisseur du derme.

L'aspect est tout différent si l'infiltration est précédée de phénomènes de nécrose. Dans ce cas, les leucocytes ne pénètrent pas dans le territoire mortifié. Ils se localisent à sa périphérie en amas extrêmement denses, pour former le sillon disjoncteur, à partir duquel se produira l'élimination de l'escarre. La forme de ce sillon est toujours très nette et varie suivant la profondeur de la nécrose.

Si celle-ci n'atteint pas la lame cartilagineuse, les leucocytes se disposent en un liséré ininterrompu dessinant un demi-cercle et formant une sorte de corbeille aux tissus morts.

Si la nécrose dépasse la lame cartilagineuse, on observe encore une disposition en demi-cercle, mais qui, cette fois, s'étend au delà du cartilage. Chose curieuse, ce dernier n'est à aucun moment pénétré par les leucocytes, de sorte qu'à son niveau le liséré de polynucléaires s'interrompt brusquement sur l'une de ses faces pour reprendre aussi brusquement sur l'autre face.

Enfin, si la nécrose frappe l'oreille dans toute son épaisseur, le sillon disjoncteur se dispose perpendiculairement de chaque côté de la lésion, de l'épiderme de la face externe à celui de la face interne. Là, encore, il montre une interruption franche au niveau du cartilage. Il délimite ainsi un véritable cylindre de tissus mortifiés qui sera éliminé en bloc (fig. 5).

Très rapidement, l'épiderme de réparation prolifère sur les bords de la lésion. Il plonge dans le derme en direction du cartilage, exactement à la limite du liséré de polynucléaires. Ainsi, lorsque la masse nécrosée s'élimine, l'épiderme est entièrement reconstitué.

Régénération du derme. — Elle s'effectue suivant le processus bien connu de la réparation conjonctive, et nous ne nous attarderons pas à décrire la structure du tissu de granulation. Cependant, il convient d'insister sur deux points : la disposition topographique de ce tissu et l'aspect définitif de la cicatrice dermique.

Le tissu de granulation se localise en fonction des altérations précédemment décrites et affecte, en conséquence, une topographie similaire.

Il peut occuper le derme dans toute son épaisseur et, partant du cartilage, s'étendre jusqu'à l'épiderme.

Dans d'autres cas, il n'occupe qu'un étage superficiel du derme.

Parfois, le tissu de granulation apparaît sous la forme de petites plages disséminées dans le derme et résulte de l'organisation locale de foyers d'œdème, de congestion ou d'infiltration leucocytaire.

Lorsqu'enfin la réparation s'effectue à la suite d'une nécrose, la réac-

tion conjonctive se dispose à la périphérie des tissus mortifiés, au contact du liséré d'infiltration leucocytaire dont elle présente, par suite, les variations topographiques.

Il est à noter, dans ce cas, que son épaisseur est toujours très faible, le processus d'élimination de l'escarre étant ainsi étroitement localisé.

Alors que l'infiltration leucocytaire ne pénètre pas dans le cartilage, le tissu de granulation finit par l'envahir. Mais cet envahissement est toujours très tardif. Il ne se produit qu'au moment où le cartilage nécrosé se sépare du cartilage sain par une sorte de rupture brutale. Les éléments du conjonctif inflammatoire ne font alors que recouvrir d'une mince couche les bords de la cassure.

Mais, pendant très longtemps, sous l'épiderme régénéré, il persiste un derme typiquement papillaire, constitué par un tissu conjonctif jeune. Ce tissu forme une couche continue, mince, qui repose directement sur le derme du type adulte.

Ce n'est qu'au bout de deux ou trois mois et même davantage que le derme et l'épiderme reprennent en totalité leur aspect normal.

C. — VAISSEAUX ET NERFS

a) NERFS. — Nous ne dirons que peu de chose à leur sujet, leur étude approfondie nécessitant l'emploi de techniques particulières que nous n'avons pas utilisées.

Dans le conjonctif du paquet nerveux parallèle à l'artère centrale, on observe la congestion, l'œdème, l'infiltration leucocytaire.

Les processus de nécrose se traduisent par une homogénéisation plus ou moins prononcée qui peut aller jusqu'à la disparition de la structure. Mais ce terme ultime n'est atteint qu'exceptionnellement dans les cas de dégénérescence extrêmement profonde.

Notons enfin, qu'au cours de la cicatrisation, nous n'avons jamais observé la formation de névrones.

b) VAISSEAUX. — Ceux de petit calibre (artérioles, veinules, capillaires) montrent des altérations banales, telles que congestion, thrombose, qui n'offrent aucun caractère particulier. Dans le cas de nécrose d'homogénéisation totale, ces dispositifs disparaissent complètement comme dans tous les autres éléments conjonctifs.

Par contre, au niveau des gros vaisseaux et en particulier de l'artère centrale, les altérations méritent d'être étudiées plus en détail. Celles-ci sont : *la thrombose, la desquamation endothéliale, l'endartérite proliférante, la nécrose.*

1° *Thrombose.* — Elle est exceptionnelle et n'est généralement observée que lors de vésication extrêmement violente. Le plus souvent, la paroi vasculaire et le thrombus sont le siège de phénomènes de nécrose, de sorte que, dans ces tissus morts, l'organisation conjonctive ne peut se produire. On assiste presque toujours à un processus de hyalinisation totale exactement semblable à celui qui survient dans le derme environnant.

2° *Desquamation endothéliale.* — C'est un phénomène extrêmement fréquent.

Dans la lumière de l'artère, on peut voir, flottant au milieu des hématies, des cellules endothéliales aplaties ou fusiformes, à protoplasme effiloché se colorant mal, à noyau allongé et pycnotique. Au niveau de l'endothélium, on saisit fort bien la libération de ces éléments. Il ne s'agit pas d'un processus actif de mobilisation, mais d'une simple desquamation d'éléments morts. Aucun, en effet, ne se montre turgescent, arrondi, comme cela s'observe au cours de certaines réactions endothéliales. Au contraire, tous offrent un protoplasme rétracté, un noyau pycnotique, avant même d'être éliminés.

Le nombre des cellules desquamées est parfois très grand et l'on assiste alors à une véritable pulvérisation de l'endothélium.

Dans quelques cas, la desquamation peut être massive, et l'endothélium est éliminé par grands lambeaux que l'on retrouve flottant dans la lumière.

Il s'agit là, sans doute, d'un processus toxique local, les produits de désintégration des tissus voisins ou le corps chimique lui-même arrivant jusqu'à l'endothélium par imbibition progressive des parois vasculaires.

3° *Endartérite proliférante.* — Comme l'altération précédente, elle s'observe très fréquemment.

Au début, les cellules endothéliales paraissent arrondies, turgescentes et font saillie dans la lumière vasculaire. Puis des bourgeons conjonctifs partent de l'endartère et poussent à sa surface des végétations qui entraînent l'endothélium. Ces végétations peuvent devenir suffisamment volumineuses pour obstruer presque complètement l'artère, ne ménageant qu'une fente étroite entre leur surface et la paroi opposée.

En même temps que la prolifération de l'endartère s'effectue dans le sens diamétral, elle se poursuit dans le sens longitudinal. La végétation donne naissance, alors, à un boyau conjonctif qui s'allonge dans l'axe du vaisseau sans contracter forcément d'adhérences avec la paroi voisine.

Lorsque l'endartérite reste limitée et n'aboutit pas à l'obstruction complète du vaisseau, les autres formations des parois, en particulier la limitante élastique interne et la mésartère, conservent une morphologie à peu près normale.

Mais, parfois, l'oblitération est totale, surtout si la prolifération con-

jonctive se surajoute à l'évolution d'un thrombus. Alors le vaisseau n'est plus reconnaissable. La structure histologique de toute la paroi est complètement bouleversée et, à la place de l'artère, on trouve un énorme noyau de tissu conjonctif jeune avec néocapillaires.

4° *Nécrose.* — Les parois artérielles subissent la nécrose d'homogénéisation comme les autres éléments du derme. Mais leur résistance au pro-

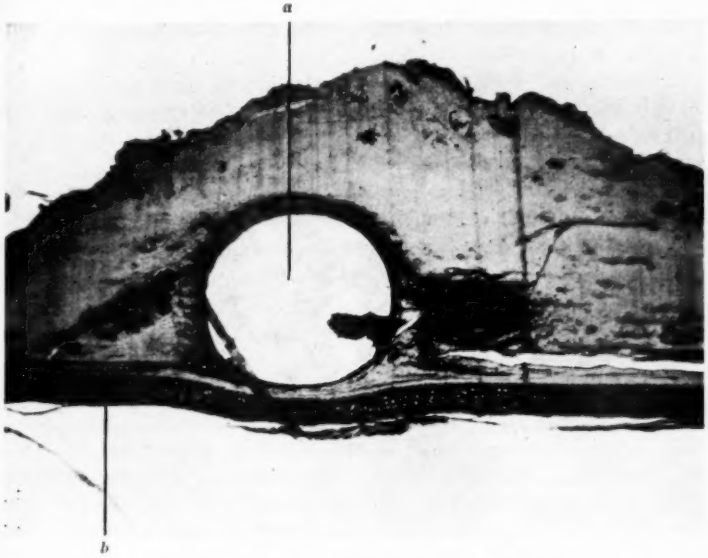

FIG. 6. — *Nécrose d'homogénéisation totale.*

Dans un bloc anhyste, l'artère centrale *(a)* montre une section rigoureusement circulaire; à sa droite, une de ses branches contient encore une masse de sang coagulé.

Les parois artérielles, qui ne sont plus reconnaissables, se sont condensées autour de leur limitante élastique interne.

b, lame cartilagineuse.

La face interne de l'oreille, qui était également nécrosée, a été arrachée pendant les manipulations.

cessus dégénératif est considérable, de sorte que, même dans les cas extrêmes, elles ne disparaissent jamais complètement.

Si la nécrose est massive, l'image est très curieuse (fig. 6). Les parois deviennent anhystes, vitreuses et semblent se condenser autour de la limitante élastique interne, élément qui ne disparaît pour ainsi dire

jamais. De plus, le sang s'est coagulé en masse, de sorte que, s'appuyant sur ce coagulum qui lui sert de centre de résistance, la paroi a conservé une forme rigoureusement circulaire. Sur la coupe, on a alors la section d'un cylindre parfait, à paroi anhyste, mince, rempli d'une masse noirâtre de sang altéré.

Dans cet état, l'artère persiste indéfiniment. Si la déshydratation vient rétracter les tissus morts voisins, elle reste sans effet sur le vaisseau qui conserve sa forme parfaitement circulaire. De sorte que, souvent, dans une escarre complètement desséchée, l'artère momifiée apparaît en relief sous la forme d'un cylindre rigide.

Si la nécrose est moins intense ou si elle est plus lente à se manifester, l'homogénéisation des parois est incomplète et l'on reconnaît dans leur épaisseur des noyaux pycnotiques. Naturellement, la limitante élastique interne, là encore, paraît inaltérée.

Mais, dans ce cas, l'artère a conservé une souplesse relative et, d'autre part, le sang circulant ne subit pas toujours une coagulation en masse. Aussi, en se déshydratant, les tissus voisins la compriment et finissent par réduire sa lumière à une mince fente plus ou moins sinueuse.

D. — CARTILAGE

Le cartilage ne montre que des lésions d'ordre purement dégénératif.

Dans un premier stade, les cellules cartilagineuses présentent la dégénérescence granuleuse et vacuolaire. Les vacuoles, d'abord petites et multiples, s'accroissent et deviennent confluentes. Les capsules sont alors presque entièrement occupées par une vacuole énorme, cerclée d'une très mince bande protoplasmique qui contient le ou les noyaux pycnotiques.

Dans un stade ultérieur, les noyaux disparaissent.

Enfin, si la nécrose est intense, la lame cartilagineuse, qui conserve son épaisseur et ne se rétracte jamais par déshydratation, n'est plus constituée que par une juxtaposition de capsules rigoureusement vides. Dans ce cas, la substance fondamentale acquiert des affinités tinctoriales variables, éosinophilie ou hématéiphilie plus ou moins prononcée. Parfois elle ne prend plus les colorants.

II. — Lésions macroscopiques ou lésions élémentaires de la vésication.

Les lésions histologiques que nous venons d'étudier ne se retrouvent pas toujours, toutes ensemble, dans toute vésication quelle qu'elle soit.

Selon la nature du corps utilisé, le stade évolutif considéré, elles se

groupent diversement pour constituer des altérations macroscopiques différentes.

Nous appellerons ces altérations macroscopiques « *les lésions élémentaires de la vésication* ».

Elles comprennent :

l'œdème et la congestion;
les ecchymoses;
les phlyctènes;
les exsudats;
les escarres;
les perforations;
les cicatrices.

1° Œdème et congestion. — L'œdème peut être extrêmement discret et ne se traduire que par un très léger épaississement cutané, perceptible seulement à la palpation.

Il peut, au contraire, être massif et intéresser la totalité de l'oreille. Celle-ci est chaude, turgescente, lourde, énorme et son épaisseur est parfois décuplée surtout à la base.

Entre ces deux extrêmes, tous les intermédiaires s'observent. L'importance de l'œdème ne commande pas son aspect histologique. Un œdème massif peut être aussi bien clair ou fibrineux, et inversement. Nous avons vu que, seule, sa vitesse d'apparition déterminait sa morphologie.

La congestion, si elle est peu prononcée, n'est visible qu'à l'examen par transillumination. On observe alors une augmentation du calibre des vaisseaux, localisée à la surface d'application ou étendue à toute l'oreille.

Lorsqu'elle s'accuse davantage, elle devient visible à l'examen direct, sous la forme d'une zone cutanée rouge sombre, de surface plus ou moins grande. En fait, à ce stade, il n'y a pas congestion simple. La pression du doigt ne la fait pas disparaître nettement et il y a en plus hémorragie interstitielle. D'ailleurs, cet aspect n'est que momentané et très rapidement l'ecchymose apparaît.

2° Ecchymoses. — Elles se montrent, le plus souvent, sous la forme d'un placard circulaire violacé à limite précise, d'étendue variable, égal à la surface d'application ou la débordant largement. A son niveau, l'oreille est épaissie, de sorte que la lésion constitue un petit plateau surélevé.

Par transillumination, on ne voit qu'une ombre nette, extrêmement foncée.

Dans d'autres cas, son aspect est tout différent, parce qu'elle survient en bordure d'une nécrose profonde, dont elle épouse les contours (fig. 7).

Elle se présente sous la forme d'une couronne de teinte lie de vin, nettement en relief par rapport à l'oreille saine et à la zone nécrosée. Par transillumination, on voit une plage circulaire violemment éclairée, correspondant à la nécrose, cerclée d'une ligne noire plus ou moins épaisse.

L'épiderme qui la recouvre paraît, au début, macroscopiquement sain, mais, rapidement, il est altéré par l'exsudation.

3° Phlyctènes. — C'est une lésion délicate à observer. Ceci tient, comme nous l'avons montré, à l'extrême minceur de l'épiderme de l'oreille

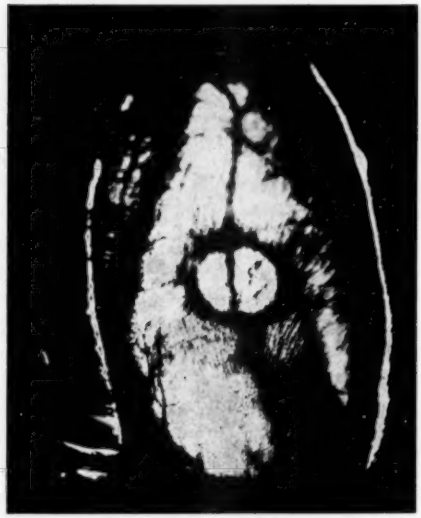

Fig. 7. — *Ecchymose circulaire. (transillumination).*

Au centre, une plage claire, cernée d'un liséré épais, noir, correspondant à l'ecchymose.

La plage claire, qui résulte d'une nécrose massive, est traversée par une ligne très noire qui représente l'artère centrale dont le sang s'est coagulé en masse.

Le reste du réseau vasculaire de l'oreille se distingue encore assez nettement.

du lapin, qui fait que la phlyctène est toujours très petite et particulièrement fragile.

Exceptionnellement, on en rencontre du volume d'un pois : petite bosselure soulevant les poils et laissant écouler par éclatement une grosse goutte de liquide ambré.

Mais, dans l'immense majorité des cas, elles atteignent tout au plus le volume d'un grain de mil.

Tantôt, elles se disposent en grand nombre à la périphérie de la surface vésiquée, suivant une ligne circulaire. Tantôt, elles recouvrent toute cette surface d'un très fin pointillé qui lui donne un aspect gaufré.

Rapidement, les phlyctènes sont détruites. Le liquide qu'elles contenaient se répand à l'extérieur et contribue à former l'exsudat.

4° Exsudat. — Il apparaît soit sur toute l'étendue de la surface vésiquée, soit à sa périphérie, lorsqu'il y a eu nécrose massive.

Au début, il se traduit par un suintement clair qui agglutine les poils et, à ce stade, il est surtout constitué par le contenu liquide libéré des phlyctènes. Mais, très vite, d'autres éléments concourent à sa formation : fragments de lames cornées, lambeaux épidermiques plus ou moins altérés, débris pilo-sébacés.

Si la lésion est peu profonde, l'exsudat est très peu abondant et sèche rapidement. On a alors affaire à une sorte de *pityriasis*.

Si l'altération est plus prononcée, l'exsudat augmente par suite de l'infiltration leucocytaire massive des parties superficielles du derme. Mais cette infiltration est toujours relativement lente à se produire, de sorte que la dessiccation intervient au fur et à mesure de sa production pour lui donner une consistance solide. Il en résulte la formation d'une *croûte* qui, parfois, atteint des dimensions et une épaisseur considérables.

5° Escarres. — Elles se forment toujours au niveau de la surface d'application dont elles dépassent rarement les limites.

Lorsque la nécrose est tardive et superficielle, elle se traduit par la formation d'un *placard* cutané, dur, cartonné, surélevé en plateau, mais dont l'aspect extérieur est tout à fait identique à celui de la peau normale : présence de poils et même coloration.

Par la suite, ce placard se rétracte, se gondole, tandis que se forme, à sa périphérie et au-dessous, un sillon disjoncteur dont nous connaissons la structure microscopique. Ce sillon apparaît à son pourtour comme une mince ligne purulente.

Si l'escarre est arrachée, elle laisse, au-dessous, une exulcération à fond bourgeonnant. Si, au contraire, elle demeure en place, l'épiderme se reforme complètement à sa face profonde et, lorsqu'elle tombe naturellement, la cicatrisation est complète.

Dans tous les cas, sa morphologie ne varie pas. On a un fragment de peau durcie, cassante comme du bois et entièrement couverte de poils.

Parfois la nécrose est précédée d'une hémorragie intra-tissulaire importante. Elle se traduit alors par la formation rapide d'un placard cutané, violet sombre.

Rapidement, la teinte foncée devient noirâtre. En même temps, l'escarre se dessèche, se rétracte, se parchemine, tandis que se forme, à sa périphérie, un sillon disjoncteur qui occupe toute l'épaisseur de l'oreille (fig. 8).

Finalement, l'escarre s'élimine en un bloc dur, sec, noir, laissant une perforation circulaire complète, dont les bords sont bourgeonnants ou complètement cicatrisés.

Enfin, lorsque la nécrose est foudroyante, l'aspect est très particulier. En quelques heures apparaît, à la surface d'application, une tache translucide exactement comparable à celle que ferait une goutte d'huile déposée sur du papier.

On a tout à fait l'impression que l'oreille est imprégnée par le corps vésicant, dans toute son épaisseur, et nous ne pouvons mieux appeler cette lésion que du nom de *tache huileuse* (fig. 9).

FIG. 8. — *Escarre au terme de son évolution.*
Placard noir, dur, cassant, occupant toute l'épaisseur de l'oreille, qui sera éliminé en bloc (face interne de l'oreille).

Par transillumination, la lésion présente un aspect très différent de celui de la précédente, qui tient à ce que le sang a été coagulé en masse dans les artères. On a alors une plage circulaire, extrêmement lumineuse, correspondant à la nécrose dans laquelle les arborisations vasculaires se dessinent avec une netteté remarquable. La périphérie est marquée par une ombre ecchymotique très foncée, au delà de laquelle l'oreille paraît normale.

Histologiquement, nous avons affaire à une nécrose d'homogénéisation totale, survenue brutalement en l'absence de toute réaction exsudative. Les gros vaisseaux, et en particulier l'artère centrale, présentent ces figures de momification si curieuses que nous avons décrites.

Son évolution est rapide. En quelques jours, la dessiccation transforme la zone nécrosée en une mince membrane parcheminée, translucide, jaunâtre, qu'on ne peut mieux comparer qu'à une petite peau de tambour. Le dessin vasculaire persiste indéfiniment. A la périphérie se forme un mince sillon disjoncteur faiblement purulent. Finalement, l'escarre est éliminée et laisse une perforation totale de l'oreille.

6° PERFORATIONS. — Elles sont, en général, le résultat d'une nécrose et affectent les dimensions et la forme des zones nécrosées elles-mêmes.

Exceptionnellement, elles peuvent être la conséquence d'une suppuration prolongée macérant les tissus en profondeur sous une croûte épaisse. Dans ce cas, elles sont souvent très vastes et ont un contour irrégulier.

Parfois, à la suite d'une seule vésication, la perforation de l'oreille est double (fig. 10). On a alors deux trous parfaitement circulaires, taillés à l'emporte-pièce et tangents à l'artère centrale. Ceci résulte de ce que la

FIG. 9. FIG. 10.

FIG. 9. — *Escarre. La « tache huileuse »* (voir le texte).

FIG. 10. — *Double perforation de l'oreille.* — Les deux trous sont tangents à l'artère centrale.

nécrose n'a pas été foudroyante et n'a pas détruit complètement le vaisseau dont nous connaissons l'extraordinaire résistance. L'artère a servi, alors, d'axe de réorganisation conjonctive, sur lequel l'épiderme s'est reformé complètement. Naturellement, la structure même de l'artère a été complètement bouleversée par le processus inflammatoire. Au microscope, on ne distingue plus de ses parois, dans le moignon conjonctif, qu'une vague ligne circulaire, jalonnée par les débris de sa limitante élastique interne.

Le bord des perforations est constitué par un épiderme et un derme cicatriciels, tels que nous les avons décrits.

7° Cicatrices. — Leur aspect n'offre, ici, rien de bien particulier et nous avons étudié, à propos de l'épiderme et du derme, leur structure histologique.

Elles sont plus ou moins épaisses par suite de la formation d'une couche dermique d'importance variable.

Elles sont blanches ou pigmentées. D'autres sont squameuses et résultent d'une hyperproduction et de l'élimination de lames cornées par un épithélium hypertrophié.

ÉTUDE SYNTHÉTIQUE

Les types de vésication.

La vésication, considérée dans son aspect général, n'est pas un processus pathologique unique et l'expérience montre que son expression morphologique est variable.

Il n'y a pas *un seul type de vésication, mais plusieurs,* et la nécessité de leur classification s'impose.

A. — ÉLÉMENTS D'UNE CLASSIFICATION

Aucune des altérations élémentaires que nous venons d'étudier, prise isolément, ne suffit à caractériser une vésication.

Ceci tient à deux raisons : d'une part, la coexistence de la plupart d'entre elles dans une même vésication; d'autre part, l'extrême variabilité de leur importance.

1° Insuffisance des lésions microscopiques. — Pour la commodité de leur étude, nous les avons envisagées séparément. Mais, en fait, elles n'existent jamais seules. La congestion et l'œdème vont toujours de pair et sont toujours accompagnés d'un infiltrat leucocytaire, si discret soit-il : la nécrose n'existe pas à l'état pur et il est de nombreux cas où elle survient après l'infiltration leucocytaire et l'œdème.

Aussi, une vésication n'est-elle jamais constituée uniquement par l'une ou l'autre de ces altérations.

A la rigueur, il pourrait ne pas y avoir là, d'obstacle à une caractérisation, si l'une des lésions était dominante par rapport aux autres. Malheureusement, suivant son stade évolutif, chacune d'elles montre, dans son

importance, une variabilité extrême : l'œdème, qui peut être insignifiant dans les premières heures, devient massif dans les jours suivants, puis disparaît complètement. En même temps, l'infiltration leucocytaire, qui était inexistante lorsque l'œdème était massif, devient prépondérante lorsque celui-ci disparaît.

Il n'existe donc pas, au cours de l'évolution d'une vésication, un moment idéal où toutes les altérations microscopiques sont au maximum de leur intensité, et entre lesquelles il serait possible d'indiquer la plus importante.

2° Insuffisance des lésions macroscopiques. — Elles peuvent paraître montrer des caractères mieux définis que les précédentes. En fait, ce que nous avons dit des altérations microscopiques leur est applicable intégralement.

Une vésication ne se traduit jamais, soit par la formation d'une croûte, soit par la congestion, soit par l'élimination d'une escarre, à l'exclusion de toute autre lésion. Une exsudation est toujours précédée ou accompagnée de congestion et d'œdème; une escarre est toujours limitée par une réaction leucocytaire périphérique.

D'autre part, aucune de ces altérations n'est prédominante; chacune d'elles présente, là encore, une importance extrêmement variable au cours de son évolution. Une seule cependant, l'escarre, fait exception à cette règle et nous allons voir tout le parti qu'on peut en tirer.

Pour toutes ces raisons, nous pensons qu'il est impossible de rapporter à une seule lésion, macroscopique ou microscopique, un type de vésication suffisamment individualisé.

3° Eléments de base d'une classification. — Le problème doit être envisagé de plus haut :

On peut distinguer, dans l'ensemble du processus, deux grands groupes d'altérations : d'une part, des altérations *d'ordre purement dégénératif*; d'autre part, des altérations *d'ordre purement inflammatoire.*

Dans le premier groupe, prennent place les phénomènes de nécrose, avec leurs variétés histologiques, qui aboutissent à la formation d'une escarre.

Dans le deuxième, se rangent tous les autres phénomènes, tels que : congestion, œdème, infiltration leucocytaire, qui, par leur ensemble, constituent *l'inflammation exsudative,* au sens anatomo-pathologique du mot.

Or, *l'escarre,* expression morphologique de la nécrose, a toujours, quel que soit son aspect, des caractères univoques facilement identifiables, qui la différencient d'une manière absolue des autres lésions d'ordre inflammatoire.

De plus, elle existe ou elle fait défaut, et l'expérience est là, qui montre qu'il n'y a pas d'intermédiaires.

Enfin, quand elle existe, son aspect peut changer au cours de son évolution; mais ce qui la caractérise définitivement, c'est *l'invariabilité de son importance* : quel que soit son stade évolutif, la quantité de tissu nécrosé qui la constitue ne varie pas jusqu'à son élimination.

Dès lors, la présence ou l'absence de nécrose dans une vésication nous apparaît comme un critère précieux qui doit servir de clef de voûte à une classification rationnelle.

A côté de ce signe, les phénomènes exsudatifs, par leur variabilité infinie, ne doivent être considérés que comme des caractères secondaires.

B. — CLASSIFICATION

Nous pensons donc que toute vésication, quelle qu'elle soit, peut être caractérisée par l'un des trois schémas suivants :

1° Escarre et phénomènes exsudatifs peu importants.

2° Escarre et phénomènes exsudatifs importants.

3° Pas d'escarre, mais phénomènes exsudatifs, quelle que soit leur importance.

Nous donnerons alors, aux vésications, les dénominations suivantes :

Premier groupe : *Vésication du type nécrosant.*

Deuxième — : *Vésication du type mixte.*

Troisième — : *Vésication du type exsudatif.*

C. — VALEUR DE CETTE CLASSIFICATION

Elle est fonction de sa commodité et de son utilité.

α) Elle est commode, parce qu'elle correspond à la réalité expérimentale. L'expérience montre, en effet, qu'il existe des vésications caractérisées par :

1° *La formation d'une escarre* superficielle ou profonde, avec apparition à son pourtour d'une *réaction exsudative faible,* dont l'importance n'ira jamais au delà d'un mince liséré circulaire. Cette vésication évolue vers la perforation ou l'ulcération. *Il s'agit là du type nécrosant.* Ainsi le phosgène, dans certaines conditions, provoque des lésions de cet ordre.

2° *La formation d'une escarre* superficielle ou profonde, avec apparition d'une *vaste réaction exsudative* qui peut s'étendre à toute l'oreille. Cette vésication évolue comme la précédente. *Il s'agit là du type mixte.* L'exemple le plus typique nous est fourni par l'action de l'ypérite.

3° *L'absence complète d'escarre* et l'apparition d'une réaction exsudative qui peut être intense ou minime. Cette vésication n'évolue qu'excep-

tionnellement vers la perforation. Dans l'immense majorité des cas, elle ne donne que des croûtes ou de simples exulcérations. *Il s'agit là du type exsudatif.* Ainsi en est-il de l'action de la chloracétophénone, par exemple.

En outre, toute vésication, quelle qu'elle soit, affecte, dans tous les cas, l'un de ces trois types, ce qui confère à la classification le caractère indispensable de la généralité.

β) ELLE EST UTILE, parce qu'elle établit un indice de gravité des actions vésicantes.

Du point de vue expérimental, le seul résultat final de la vésication, à savoir la cicatrice ou la perforation, ne signifie rien quant à la gravité du processus.

Cette appréciation ne peut se faire que par la mesure de l'ensemble des réactions dégénératives et exsudatives responsables des délabrements anatomiques.

Le *type nécrosant est,* à ce point de vue, caractérisé essentiellement par la *limitation du processus destructeur.* Il aboutit à une perforation, mais, dans l'ensemble, il diffère assez peu, par ses dégâts, de la destruction que provoquerait un projectile traversant l'oreille.

Au contraire le *type exsudatif* est caractérisé par *l'extension du processsus destructeur.* L'œdème, la congestion, l'infiltration leucocytaire, s'étendent parfois fort loin de la lésion initiale. La résorption est lente, les complications sont possibles. Si donc il est suffisamment prononcé, sa gravité est, déjà, nettement plus grande que dans le cas précédent.

Or, l'expérience montre, et nous nous bornerons à constater le fait, que les vésications du *type mixte* sont celles qui *déterminent dans les tissus les plus grands délabrements :* au pourtour de l'escarre en formation, la réaction exsudative est toujours considérable en intensité et en étendue. Du point de vue anatomo-pathologique, elles constituent une forme de *gravité maxima de la vésication.*

CONCLUSIONS

Cette étude nous a amené, après avoir décrit les multiples lésions cutanées provoquées par les gaz de combat, à individualiser trois grands types de vésication.

En cours de route, nous avons discuté de la valeur de ces faits en eux-mêmes. Mais que valent ces notions expérimentales si on les transpose chez l'homme?

En réalité, l'expérience nous permet de tirer une conclusion essen-

tielle : les vésications les plus graves chez l'animal correspondent toutes à un type anatomiquement bien défini, facilement identifiable, que nous avons appelé « *vésication du type mixte* ».

On peut être certain que les corps qui les ont provoqués produiront chez l'homme, également, les lésions les plus graves : en face d'un processus chimique de destruction aussi brutal, la spécificité de la matière vivante ne compte pas.

Dès lors, qu'importe si la morphologie de la lésion de l'homme ne reflète pas exactement celle de la lésion de l'animal ? Les délabrements anatomiques n'en seront pas moins grands. Du point de vue militaire, c'est cet objectif qui compte.

BIBLIOGRAPHIE

Bradley (H.-C.) : *Medical aspects of Gas Warfare*. Washington, 1926, p. 81.

Bressou : *Revue vétérinaire*, 1926, p. 611.

Büscher (H.) : *Gift. Gas ! und Wir ?* Hambourg, 1932, R. Hemmelhber.

Chatelain : *Revue vétérinaire*, 1924, p. 96.

Cordier (D.) et Magne (H.) : *Paris médical*, 13 avril 1935.

Faure-Frémiet, Guieysse-Pélissier, Magne et Mayer : *Comptes rendus Acad. des Sciences*, t. 170, 1920, p. 1476.

Gilchrist (H.-L.) : *Medical aspects of Gas Warfare*. Washington, 1926, p. 250.

Hanzlik (P.-J.) et Tarr (J.) : *Medical aspects of Gas Warfare*. Washington, 1926, p. 662.

Magne (H.) et Cordier (D.) : *Les gaz de combat*. Paris, 1936, Baillière.

Marcenac : *Revue vétérinaire*, 1923, p. 234.

Pappenheimer (A.-H.) : *Medical aspect of Gas Warfare*. Washington, 1926, p. 746.

Parizot (J.) : *Réunion médicale de Nancy*, juin 1931.

Richters (C.-E.) : *Die Tiere im Chemischen Kriege*. Berlin, 1934, R. Schoetz.

Sollmann (T.) : *Medical aspects of Gas Warfare*. Washington, 1926, p. 667.

Warthin (A.-S.) : *Medical aspects of Gas Warfare*, Washington, 1926, p. 312.

Travail du laboratoire d'Anatomie de la Faculté de Médecine de Paris (Professeur H. Rouvière)

DESCRIPTION ET SIGNIFICATION DES ARCADES FIBREUSES ANNEXÉES AUX MUSCLES CHEZ L'HOMME

par

Zeki ZEREN

Certains muscles présentent normalement, au niveau de leurs insertions d'origine, une ou plusieurs arcades fibreuses sous lesquelles passent soit un muscle, soit un nerf, le plus souvent un faisceau vasculo-nerveux.

On trouve au membre supérieur : l'arcade du fléchisseur commun superficiel, l'arcade fibreuse du court supinateur, l'arcade fibreuse épitrochléo-oléocranienne, l'arcade de l'éminence hypothénar et l'arcade qui limite en avant l'orifice traversé dans le premier espace interosseux de la main par l'artère radiale.

Le membre inférieur présente : l'arcade du soléaire, l'arcade du long fléchisseur commun des orteils, l'arcade du long péronier latéral, les deux arcades de l'extenseur commun des orteils et l'arcade qui limite en avant l'orifice traversé dans le premier espace interosseux du pied par l'artère pédieuse.

Dans ce travail, j'apporterai quelques faits nouveaux concernant l'anatomie de certaines de ces arcades et leur signification.

I. — Arcade du fléchisseur commun superficiel des doigts. — Il est classique de dire que l'arcade du fléchisseur commun superficiel des doigts provient de la réunion des deux chefs huméro-cubital et radial de ce muscle, et qu'elle limite en bas et en dedans un orifice pour le passage du nerf médian et de l'artère cubitale.

Le chef coronoïdien du rond pronateur passe obliquement en avant de cet orifice et le divise, en projection, en deux parties : l'un antéro-interne, livre passage au nerf médian; l'autre postéro-externe à l'artère cubitale. Or, le chef coronoïdien du rond pronateur manque une fois sur deux environ. Lorsqu'il fait défaut, on peut trouver à sa place une bandelette fibreuse qui a à peu près la même origine que lui, et se termine en bas

Annales d'anatomie pathologique, t. 16, n° 6, juin 1939.

en donnant naissance á quelques fibres du muscle fléchisseur commun superficiel, en sorte que cette bandelette divise, elle aussi, l'orifice bordé par l'arcade en deux parties semblables à celles que permet de distinguer le chef coronoïdien du rond pronateur (fig. 1).

FIG. 1. — *Arcade du fléchisseur commun superficiel des doigts* (quand le chef coronoïdien du rond pronateur n'existe pas).

J'ajoute que toujours le nerf médian et l'artère cubitale s'entrecroisent avant de passer au-dessus de l'arcade du fléchisseur.

II. — ARCADE DES MUSCLES DE L'ÉMINENCE HYPOTHÉNAR. — La disposition de cette arcade est variable et dépend des variations du muscle court fléchisseur du petit doigt.

On sait que ce muscle peut faire défaut ou être seulement représenté par quelques faisceaux confondus avec ceux des muscles voisins. Sur 20 préparations, nous n'avons pas trouvé 8 fois le court fléchisseur du petit doigt. Mais dans chacun de ces cas, l'opposant était plus volumineux que d'habitude.

Quand le court fléchisseur existe, une partie de ses fibres se détachent d'une arcade fibreuse dont la concavité regarde en haut et un peu en dehors (fig. 2).

Cette arcade s'insère en haut sur le pisiforme et de là s'étend à l'hypothèse unciforme de l'os crochu et au ligament annulaire. Au-dessus d'elle, passent l'artère cubito-palmaire et la branche profonde du nerf cubital. Au moment où ce faisceau vasculo-nerveux croise l'arcade, l'artère se trouve le plus souvent en avant du nerf.

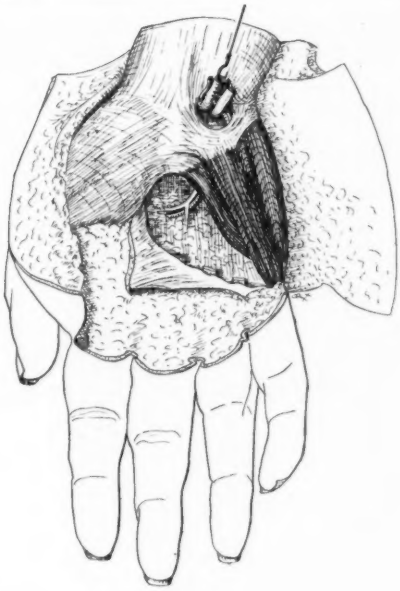

FIG. 2. — *Arcade des muscles de l'éminence hypothénar.*
Le muscle court fléchisseur du petit doigt existe.

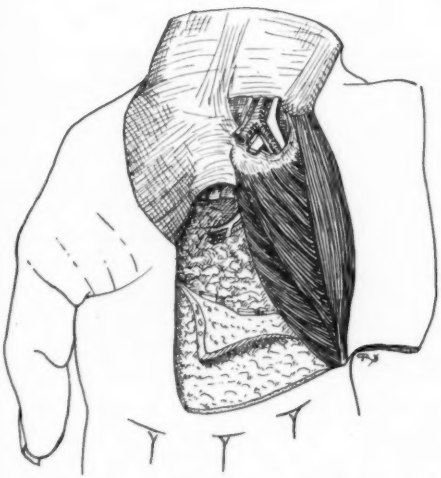

FIG. 3. — *Arcade de l'éminence hypothénar.*
Absence du court fléchisseur du petit doigt.

Lorsque le court fléchisseur du petit doigt fait défaut, l'arcade existe, mais elle présente évidemment des rapports musculaires différents. Elle

s'étend du pisiforme à l'apophyse unciforme de l'os crochu et donne naissance à des fibres de l'opposant (fig. 3). Après avoir croisé l'arcade, l'artère et le nerf s'insinuent entre la face profonde de ce muscle et le ligament qui unit l'apophyse unciforme à la base du 5e métacarpien. Or,

FIG. 4. — *Passage de l'artère et du nerf, entre les deux faisceaux de l'opposant.*

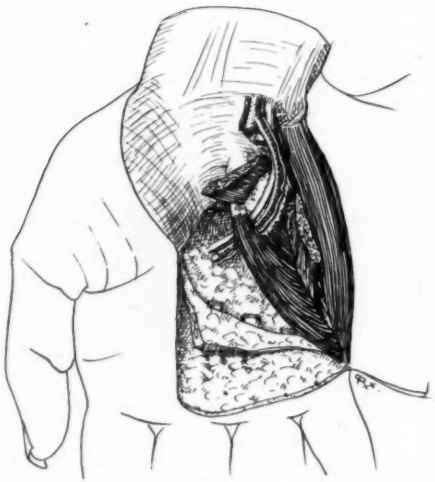

FIG. 5. — *Absence du court fléchisseur du petit doigt.* L'artère et le nerf passent entre les trois faisceaux de l'opposant.

l'opposant est souvent divisé en deux faisceaux : l'un antérieur, l'autre postérieur ou profond; dans ce cas, l'artère et le nerf passent entre les deux faisceaux (fig. 4).

L'opposant présente parfois, en plus des deux faisceaux antérieur et postérieur dont il vient d'être question, un faisceau supplémentaire sous-jacent au faisceau antérieur et tendu de l'apophyse unciforme à la partie inférieure du bord interne du corps du 5e métacarpien (fig. 5). Quand cette disposition existe, l'artère cubito-palmaire et la branche profonde du cubital passent toujours en avant du faisceau et en arrière des deux autres (fig. 5).

III. — Arcade du court supinateur. — Cette arcade se trouve sur le bord supérieur du faisceau superficiel du court supinateur. Elle commence et se fixe en haut et en arrière, comme les fibres adjacentes du court supinateur, sur le ligament latéral externe de l'articulation du coude et sur la partie latérale du ligament annulaire de l'articulation radio-cubitale supérieure. De là, elle va jusqu'à la partie antérieure de ce même ligament en décrivant un arc concave en haut et un peu en avant. Des fibres de la portion superficielle du court supinateur naissent de toute l'étendue de cette arcade.

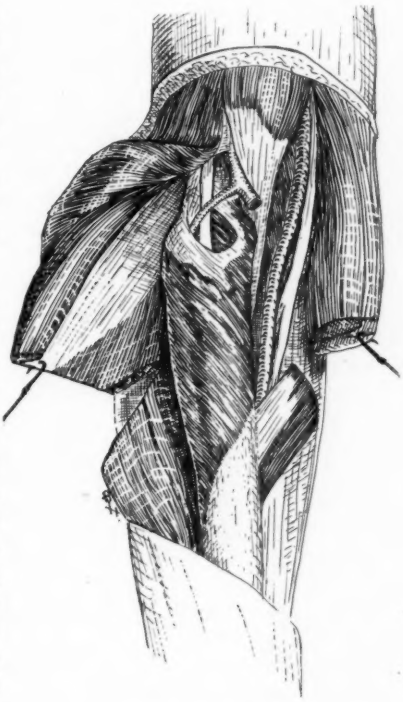

Fig. 6. — *Arcade du court supinateur.* L'arcade est large et l'artère passe devant le nerf.

L'arcade du court supinateur est tantôt étroite et allongée, tantôt large. Au-dessous d'elle passent la branche postérieure du nerf radial, ainsi qu'un rameau musculaire de l'artère récurrente radiale antérieure; ce rameau artériel est situé tantôt en avant, tantôt en arrière ou à côté du nerf (fig. 6-7).

IV. — Arcade du soléaire. — Entre ses attaches péronières et tibiales, le soléaire prend naissance sur une arcade fibreuse épaisse et large, appe-

lée arcade du soléaire. Celle-ci commence en dehors sur la partie interne saillante de la tête du péroné. Elle se porte de là obliquement en bas et en dedans en décrivant une courbe concave en haut et en dedans. Elle se termine sur la partie moyenne de la ligne oblique, car l'insertion du soléaire sur cette crête *se fait seulement sur sa moitié inférieure*. A ce

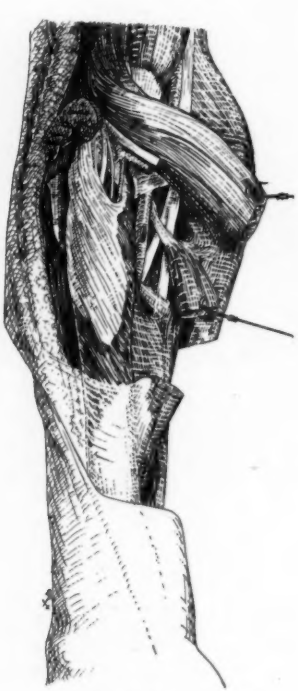

Fig. 7.

Fig. 8.

Fig. 7. — *Arcade du court supinateur.* (L'arcade est étroite et les fibres du faisceau superficiel sont largement tendineuses.)

Fig. 8. — *Les arcades du soléaire et du long fléchisseur des orteils.*

niveau, l'arcade du soléaire se continue par une courbe régulière concave en haut et en dehors, avec l'aponévrose du muscle poplité. L'arcade forme ainsi la limite postérieure d'un orifice ovalaire à grosse extrémité inféro-interne, qui pourrait être appelé *orifice poplitéo-soléaire.* La bordure est en effet complétée en avant par un épaississement fibreux

formé par l'aponévrose du poplité, le long de la ligne d'union de cette aponévrose avec le fascia profond de la jambe (fig. 8).

Je veux encore faire remarquer que l'arcade du soléaire représente la partie supérieure de l'aponévrose intra-musculaire de ce muscle, dans la région comprise entre les faisceaux d'origine tibiale et péronière, et que cette arcade tendineuse s'arrête le plus souvent sur la face profonde du muscle, au-dessous du rebord inférieur charnu de l'orifice poplitéo-soléaire.

V. — Arcade du muscle fléchisseur commun des orteils. — On sait que le long fléchisseur commun des orteils naît en haut non seulement du tibia, mais encore d'une cloison fibreuse qui le sépare du jambier postérieur. Cette cloison se continue en bas par une arcade fibreuse jusqu'à un point placé à 7 ou 8 centimètres environ au-dessus de la malléole, où elle se termine en s'attachant à la face postérieure du tibia. En avant de cette arcade passe le muscle jambier postérieur (fig. 8).

On peut, en raison de ses connexions, lui distinguer trois parties : supérieure, moyenne et inférieure. La partie supérieure est un simple épaississement de la cloison intermusculaire, qui sépare le jambier postérieur du fléchisseur commun et qui donne insertion à des fibres de ces deux muscles.

La partie moyenne commence à la limite inférieure des attaches du jambier postérieur sur cette cloison, c'est-à-dire à l'union du quart supérieur avec les trois quarts inférieurs de la jambe; elle s'étend jusqu'au point où le jambier postérieur commence à s'engager en avant du fléchisseur commun. La largeur dans cette partie de son étendue mesure environ deux millimètres.

Enfin la partie inférieure de l'arcade est en rapport avec le jambier postérieur qui passe en avant d'elle.

J'insiste sur ce fait que cette arcade n'est qu'un épaississement de la cloison tendineuse intermusculaire au niveau de son union avec l'aponévrose profonde de la jambe.

Moment du développement et signification des arcades fibreuses. — Ces arcades sont tendineuses. La plupart d'entre elles sont déjà indiquées sur un embryon de 7 millimètres, alors que les mouvements des membres ne se sont pas produits avec une fréquence et une amplitude suffisantes pour justifier la distinction qui s'est déjà établie entre la partie charnue et la partie tendineuse des muscles correspondants (fig. 9, 10, 11, 12, 13). Toutes ces arcades, sauf celle du long fléchisseur des orteils, sont donc héréditaires (fig. 14).

Au stade de 7 millimètres, elles occupent une plus ou moins grande épaisseur du muscle. Dans la suite du développement, elles s'épaississent

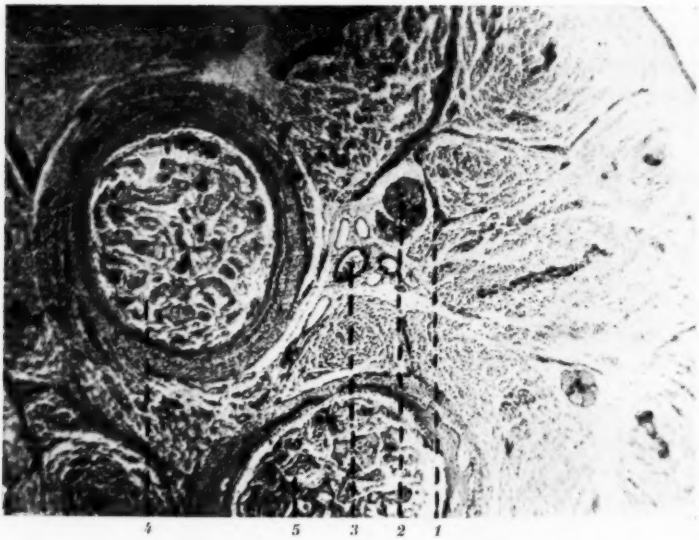

FIG. 9. — *1*, arcade du fléchisseur commun superficiel. 2, nerf médian. 3, artère cubitale. 4, radius. 5, cubitus.

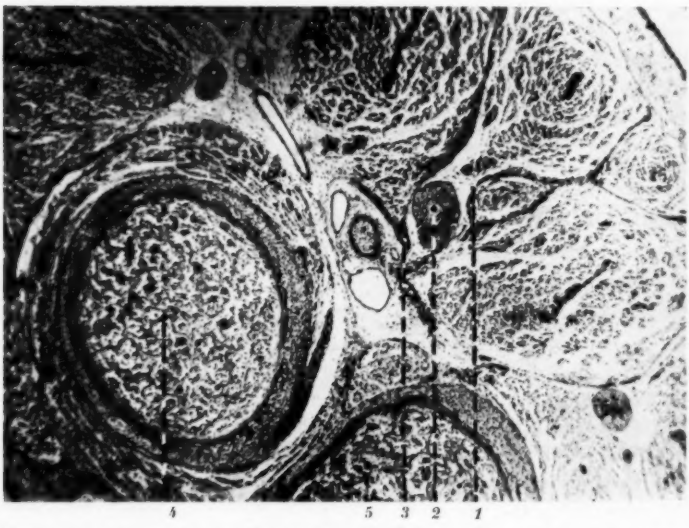

FIG. 10. — *1*, arcade du fléchisseur commun superficiel. 2, nerf médian. 3, chef coronoïdien du muscle rond pronateur. 4, radius. 5, cubitus.

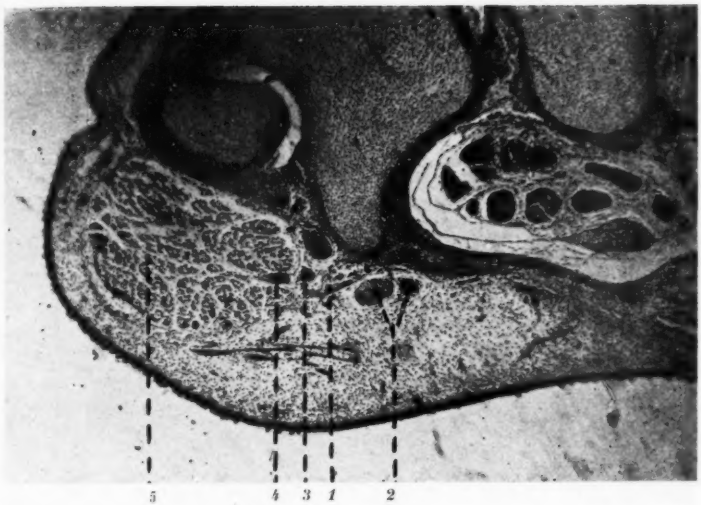

FIG. 11. — *1*, arcade de l'éminence hypothénar, 2, nerf et artère cubitaux. *3*, artère cubito-palmaire. *4*, rameau profond du nerf cubital. *5*, muscles de l'éminence hypothénar.

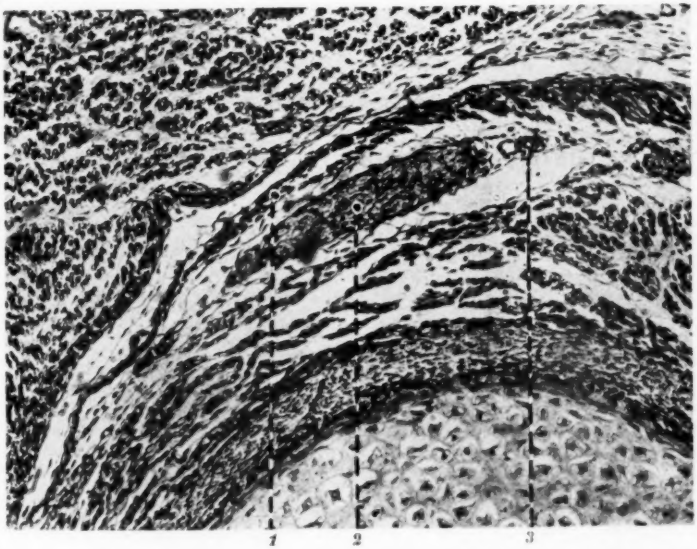

FIG. 12. — *1*, arcade du court supinateur. 2, branche postérieure du nerf radial. 3, rameau musculaire de l'artère récurrente radiale extérieure.

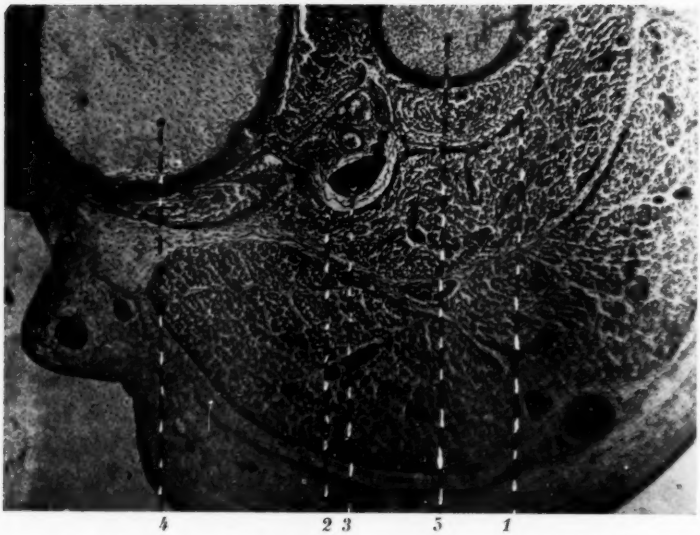

FIG. 13. — *1*, aponévrose intra-musculaire. *2*, arcade soléaire. *3*, nerf tibial postérieur. *4*, tibia. *5*, péroné.

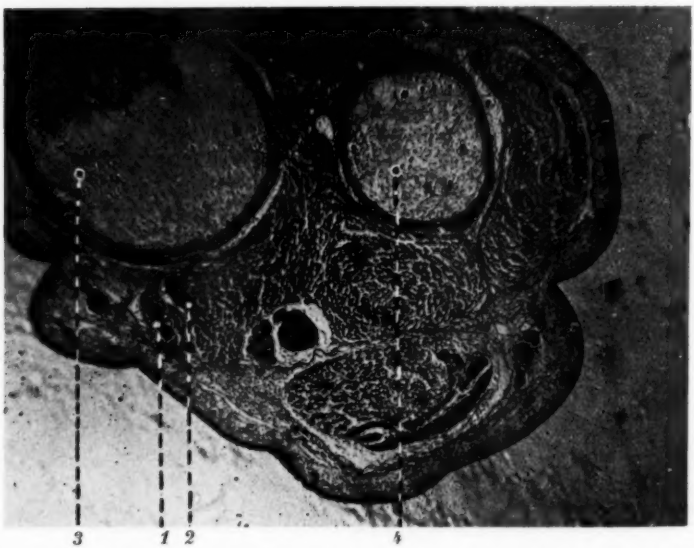

FIG. 14. — *1*, muscle long fléchisseur des orteils. *2*, muscle jambier postérieur. *3*, tibia. *4*, péroné.

par transformation fibreuse de la partie attenante des fibres charnues; elles arrivent à former ainsi des arcades occupant toute l'épaisseur du muscle. Cet accroissement résulte peut-être, en partie, des actions mécaniques incessantes (frottements, battements et pressions) exercées sur le muscle au niveau de son arcade tendineuse par les artères, muscles ou nerfs. Mais, vraisemblablement, il provient aussi, pour une grande part, de la régression fibreuse des fibres musculaires, nécessitée par l'adaptation de la longueur utile des fibres charnues à l'amplitude des déplacements que leur contraction doit produire.

C'est en raison de leur processus d'accroissement que ces arcades paraissent donner naissance à toute la partie du corps charnu qui leur est attenante.

NOTE SUR LA STRUCTURE DE LA CAPSULE LABYRINTHIQUE : LES ESPACES INTERGLOBULAIRES

par

Raoul CAUSSÉ

L'objet de la présente communication est de décrire l'une des particularités, qui, à côté de beaucoup d'autres, font du rocher un os unique dans l'organisme. Depuis que la technique de la celloidine est connue, le rocher et son contenu ont été l'objet de tant d'études, spécialement dans les pays de langue germanique, que l'on a pu dire qu'aucun autre os de l'organisme n'avait été à ce point étudié. En France, ces travaux ont été ignorés et l'on n'en trouve la trace ni dans les traités, ni dans les publications. Pratiquant personnellement la technique histologique du rocher depuis plusieurs années, et ayant réuni de nombreux documents provenant tant de l'homme que de l'animal, il nous a semblé qu'avant de présenter et de discuter des pièces pathologiques, il convenait d'abord d'exposer les faits essentiels concernant la structure de la capsule osseuse du labyrinthe, en commençant par le plus caractéristique et le plus significatif : les espaces interglobulaires.

Quand on examine à un faible grossissement (fig. 1) la partie du rocher dans laquelle se trouve enfoui le labyrinthe membraneux, on est frappé par l'aspect compact de cet os, qui est en effet le plus dur de l'organisme. Les cellules pneumatiques qui l'entourent, surtout dans la région mastoïdienne, ne le pénètrent que peu ou pas et seulement dans certaines zones bien définies. Les espaces médullaires, généralement si abondants dans la région de l'apex, sont à peu près inexistants dans cette épaisse coque osseuse; on n'en voit guère qu'un seul, paraissant contourner la cochlée et d'ailleurs d'une très faible largeur. Les vaisseaux enfin qui courent en tous sens et qui se signalent par une intense coloration bleue (en hématine-éosine), ne s'accompagnent d'aucune gaine médullaire; collés immédiatement à l'os qui les entoure, ils paraissent comme étouffés (fig. 2).

Les auteurs allemands, et avec eux tous les histologistes qui ont

étudié le rocher, distinguent dans l'os qui entoure le vestibule, les canaux semi-circulaires et la cochlée, trois couches : périostale, enchondrale, endostale, disposées de la périphérie aux espaces creux intérieurs. Chacune de ces couches est diversement représentée suivant le point où on l'examine. Chacune a ses particularités qu'il n'entre pas dans l'objet de cet article de décrire. C'est dans la zone enchondrale que se trouvent les « espaces interglobulaires », la formation la plus typique de l'os pétreux. Ce nom de couche enchondrale évoque l'origine de cette partie

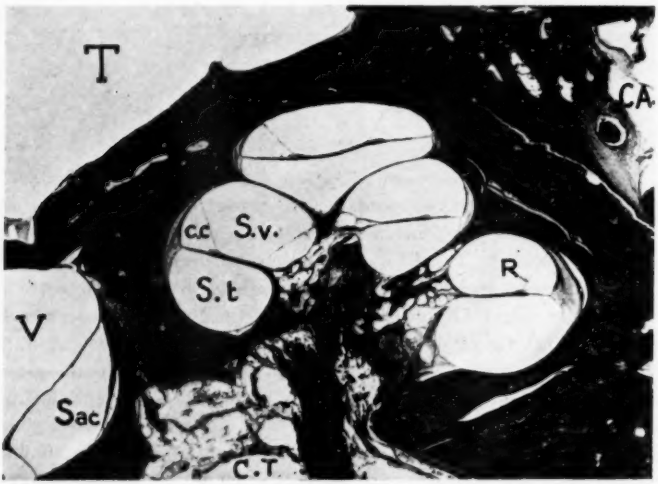

FIG. 1. — *Aspect d'ensemble de la capsule osseuse labyrinthique, dans la région cochléaire.*

T, caisse du tympan. *V*, vestibule. *C, T.*, conduit auditif interne, avec le nerf auditif. *St. scala tympani. S. v. scala vestibuli. C. c.*, canal cochléaire. *R.*, membrane de Reissner. *C A.*, carotide interne. *Sac.*, saccule.

du temporal, laquelle provient d'une ébauche cartilagineuse, alors que l'écaille de ce même os, comme le reste de la voûte cranienne, est un os de membrane.

A l'examen de cette couche enchondrale, même en faible grossissement, on voit des formations qui, par leur aspect singulier, tranchent remarquablement sur le tissu osseux environnant. Il semble qu'on se trouve en présence de cavités, tant le contenu en est clair et transparent, délimitées par des bordures sinueuses, arrondies, bosselées et généralement assez fortement colorées par l'hématéine. A l'intérieur de ces espaces clairs,

on voit des globes plus ou moins arrondis, parfois isolés dans la zone translucide, parfois se rattachant à la paroi par un de leurs bords. En étudiant un grand nombre de ces espaces, on remarque que dans certains d'entre eux, outre les globes dont la coloration et la structure ne se différencient en rien de l'os environnant, on trouve des cellules arrondies, parfois aplaties, quand elles se trouvent au contact l'une de l'autre, et dont la coloration peut être presque nulle ou au contraire plus ou moins rose : ces cellules ont toute l'apparence de cellules cartilagineuses,

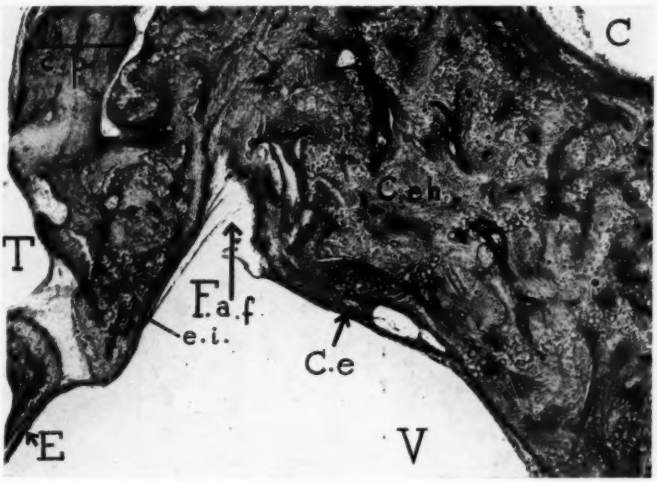

FIG. 2. — *Les trois couches de la capsule osseuse du labyrinthe.*
C. p., couche périostale dont la largeur à ce niveau est indiquée par un trait. *C. e.*, couche endostale très mince. *C. eh.*, couche enchondrale. *e. i.*, espaces interglobulaires très nombreux sur cette préparation. *T.*, caisse du tympan. *E.*, étrier. *F. a. f.*, *fissula ante fenestram*. *V.*, vestibule. *C.*, carotide interne.

de même que la substance incolore où on les trouve a elle-même l'apparence de la substance cartilagineuse fondamentale hyaline (1). Ces espaces sont, en effet, désignés sous le nom d' « espaces interglobulaires à contenu cartilagineux », nom qui leur a été donné par Mañasse (Knorpelhal-

(1) Les espaces interglobulaires n'ont pas tous une apparence identique. Dans nombre d'entre eux, les cellules de morphologie cartilagineuse perdent leurs affinités colorantes, le noyau disparaît, le contour s'estompe; l'image est celle d'une résorption endogène. Ce processus d'évidente résorption est-il continu, pendant toute l'existence, ou bien n'y a-t-il aucune évolution ? C'est ce que l'histologie seule ne saurait dire.

tige interglobugularraume). Les contours globuleux qui délimitent l'espace, et qui, parfois, suivant l'incidence de la coupe, paraissent isolés à l'intérieur, sont appelés *globuli ossei* (fig. 3).

La répartition des espaces interglobulaires, dans la couche enchondrale qu'ils caractérisent, est des plus irrégulières, et varie suivant les individus. Aucune direction générale n'apparaît, et les essais de reconstruction qui ont été faits n'ont montré aucune disposition définie. En revanche, ils ont permis de constater que tous ces espaces s'anastomosent

FIG. 3. — *Détail des espaces interglobulaires.*
La préparation correspond à la lame osseuse séparant le conduit auditif interne de la spire basale cochléaire. On reconnaît aisément les *globuli ossei*, la substance fondamentale, les cellules cartilagineuses.

entre eux, formant une sorte de réseau, dans les mailles duquel se trouve réparti le tissu osseux proprement dit de cette couche enchondrale, lequel semble avoir une structure lamellaire. Il convient de noter que si, du côté périostal, jamais les espaces interglobulaires ne s'avancent au point d'affleurer la surface extérieure de l'os, il n'en va pas de même du côté de la lumière des canaux semi-circulaires, du vestibule ou de la cochlée.

C'est en 1895 que Manasse découvrit ces structures qu'il considéra d'abord comme pathologiques. Gegenbaur, auquel les préparations avaient été soumises, corrigea l'erreur de Manasse et montra qu'il s'agissait là

d'une formation normale, mais qu'on ne l'observait dans les autres os à ébauche cartilagineuse que dans une brève période de la vie embryonnaire. Dans le processus normal d'ossification enchondrale, entre les colonnes de cellules cartilagineuses sériées d'abord, puis hypertrophiées, dont les capsules éclatent alors pour faire place à des cellules osseuses, se trouvent des travées dites directrices de substance fondamentale cartilagineuse ossifiée, sur les bords desquelles l'apposition ostéoplasique dépose des couches osseuses sinueuses et globuleuses. A ces travées directrices promptement remaniées par le travail ultérieur d'ossification, Gegenbaur avait donné le nom d'espaces interglobulaires. Manasse reprit ce nom, admis actuellement par la plupart des histologistes du rocher.

Les cellules de morphologie cartilagineuse contenues dans les espaces interglobulaires sont-elles vraiment des cellules cartilagineuses ? C'est un point qui se discute encore. Déjà Manasse pensait que, par simple métaplasie, les cellules de l'espace interglobulaire primitivement cartilagineuses se transformaient en cellules osseuses, en *globuli ossei*. Que nombre de ces cellules subissent un degré plus ou moins accentué de calcification, leur coloration ne permet guère de le nier, mais il est plus douteux que les *globuli ossei* aient la même origine. Max Meyer, en effet, par la coloration fibrillaire, a montré que la structure des *globuli* les différenciaient totalement de cellules d'aspect cartilagineux contenues dans les espaces interglobulaires. Mais Bast a récemment émis un avis différent. Se fondant sur l'étude de l'ossification du rocher pendant la période embryonnaire, qui lui montre la pénétration dans les capsules cartilagineuses calcifiées de cellules conjonctives, et la transformation de ces cellules en véritables cellules osseuses, après que les cellules cartilagineuses ont elles-mêmes été toutes résorbées, il donne aux espaces interglobulaires le nom d' « os intrachondral ». Ces discussions ont d'ailleurs un faible intérêt. L'essentiel est la signification de ces espaces interglobulaires à contenu cartilagineux, et à ce sujet l'accord est unanime.

D'après ce qui précède, on a compris que les espaces interglobulaires sont le reliquat et le témoin le plus objectif d'une ossification incomplète. A partir du cinquième ou du sixième mois de la vie utérine, cette ossification se ralentit et elle cesse totalement à la fin de la deuxième année, dans la couche enchondrale. Dès lors, on ne trouve plus de trace, dans cette couche osseuse, du processus résorption-apposition qui est le phénomène essentiel de la biologie osseuse. C'est un os frappé de quiescence; on l'a même comparé à un corps étranger. Cette notion, si bien illustrée par la présence des espaces interglobulaires, domine toute la pathologie du rocher, et conditionne les réactions de cet os vis-à-vis des processus dystrophiques, infectieux et traumatiques.

Nous avons dit, au début de cette note, que la présence des espaces interglobulaires dans le rocher constitue une particularité unique dans l'organisme (1). A la vérité, il y a deux autres os où l'on observe la même structure; mais si embryologiquement ces os ont une origine différente, anatomiquement ils appartiennent bien à la même région, c'est-à-dire à l'appareil auditif. Ces os sont, en effet, le marteau et l'enclume, dont on peut dire que, au même titre que le rocher, l'un et l'autre sont, au plein sens du mot, atrophiques. Quelques auteurs expliquent ce phénomène en disant que si le rocher, pour ne parler que de lui, subissait dans le courant de la vie des remaniements continuels, les organes si délicats qui sont logés dans l'intérieur de ses cavités ne manqueraient pas d'en souffrir. Mais c'est là un argument qui, comme le finalisme qui l'inspire, est de faible valeur : bien des organes subissent des remaniements dans le cours de l'existence, et l'on ne voit pas que ce soit toujours pour le mieux de la fonction ni de l'individu.

BIBLIOGRAPHIE

ECKERT-MOBIUS : « Histologie des Inneren Ohres », in HENKE et LUBARSH : *Handbuch der Speziellen Pathologischen Anatomie*, vol. 12, p. 54.

BAST (T.-H.) : « Osteogenesis of the Human Periotic Capsule. » (*Archives of Otolaryngology*, novembre 1929, pp. 459-471.)

MEYER (MAX) : « Die Normale Anatomie der Labyrinthkapsel. » (*Zeit. F. Hals-Nasen und Ohrenheilkunde*, 1933, vol. 34, n° 1, 70 pages.)

STEINBERG (L.) : « Ueber die Verteilung und Lage der Knorpelhaltigen interglobularräume in der menschlichen Labyrinthkapsel. » (*Arch. f. Ohren.*, 1933, 135, 2, pp. 187-196.)

---

(1) C. Zawisch-Ossenitz a décrit dans les os longs, et spécialement dans le fémur, des aspects fort semblables aux espaces interglobulaires du rocher. Ces structures, qui se rencontrent aussi bien dans la partie enchondrale que dans la partie périostale de l'os, apparaissent, suivant cet auteur, toutes les fois que l'os est en période de croissance, et disparaissent quand celle-ci est terminée. Par ce double caractère néoformatif et transitoire, ces structures se différencient des espaces interglobulaires de l'os pétreux (Cf. C. ZAWISCH-OSSENITZ : « Ueber Inseln von basophilen Substanz in der Diaphysen langen Rohrenknochen. » *Zeit. f. Mik. Anat. Forsch.*, 1929, t. 18, vol. 1-2 et 3-4. — ID. : « Die basophilen Inseln und andere basophile Elemente im menschlichen Knochen. » *Zeit. f. Mik. Anat. Forsch.*, 1927, t. 10, fasc. 3-4).

Institut du Radium de l'Université de Paris

SUR LA PATHOGÉNIE DE L'ENDOMÉTRIOSE

par

Georges GRICOUROFF

La place toujours plus importante prise par l'endométriose dans la pathologie de la femme rend de plus en plus manifeste l'insuffisance des théories pathogéniques habituellement envisagées. Les localisations endométriales à distance du péritoine ou dans les cicatrices d'opérations n'ayant pas intéressé le tractus génital obligent à rejeter, au moins dans ces cas, l'implantation transtubaire, la métaplasie péritonéale et la greffe opératoire. D'autre part, devant l'uniformité de structure histologique et de comportement physio-pathologique de l'endométriose dans ses localisations les plus diverses, il est peu satisfaisant pour l'esprit d'être amené à choisir dans chaque cas — et d'après le siège anatomique — la théorie adéquate parmi tant d'hypothèses disparates. On pourrait en arriver, chez une femme présentant des endométriomes multiples, à invoquer respectivement la dysembryoplasie, la métaplasie péritonéale, l'implantation transtubaire et la greffe opératoire pour expliquer, selon leur siège, les différentes localisations. Aussi l'éclectisme, qui n'est plus de mise, s'effacerait rapidement si une théorie unique, pouvant expliquer tous les cas, se trouvait basée sur des faits probants.

Or, si l'on passe en revue les diverses théories émises [5], on est amené à reconnaître que seule l'hypothèse d'une métastase d'endomètre par voie lymphatique (ou veineuse), envisagée accessoirement par Sampson [10], mais proposée comme théorie universelle par Halban [6], répond à tous les cas et s'appuie en même temps sur des arguments de fait importants. Cette théorie admet que de petits fragments d'endomètre peuvent pénétrer dans les lymphatiques utérins. Une fois engagés dans les voies lymphatiques, les éléments endométriaux sont entraînés au gré du cours de la lymphe. Si rien ne les arrête, ils finissent par succomber et sont résorbés. Si le hasard les amène contre un obstacle (impasse, rétrécisse-

Annales d'anatomie pathologique, t. 16, n° 6, juin 1939.

ment, ganglion, interruption du trajet au niveau d'une cicatrice), la migration s'arrête, le lambeau peut se greffer et une lésion d'endométriose se développe en ce point. Il est vraisemblable que les chances de survie et de greffe des éléments endométriaux sont d'autant plus grandes que leur trajet est plus court. Cela explique le siège régional pelvi-abdominal de la majorité des endométriomes, et la rareté extrême des localisations lointaines telles que le coude [8] ou l'avant-bras [1]. En ce qui concerne l'endométriose des cicatrices, l'hypothèse d'une greffe opératoire, déjà bien peu vraisemblable lorsque la lésion apparaît des années après l'intervention (vingt ans dans un cas récent de Briscoe [2]), perd toute valeur puisqu'un endométriome peut se développer même lorsque l'opération n'a pas porté sur le tractus génital. Au contraire, la théorie métastatique explique fort bien tous ces cas.

Les faits qui plaident en faveur de la métastase sont de trois ordres : l'endométriose des ganglions, les inclusions de fragments d'endomètre dans les vaisseaux lymphatiques ou veineux au voisinage d'endométriomes, enfin les inclusions d'endomètre dans les capillaires de l'utérus lui-même. Les deux premiers arguments, bien que de valeur, ne sont pas à l'abri d'objections. Halban considérait les inclusions dans les ganglions pelviens comme la preuve du bien-fondé de sa théorie; mais les partisans de la métaplasie les expliquent par une transformation sur place de l'endothélium du ganglion. L'envahissement des lymphatiques ou des veines à partir d'un endométriome déjà constitué n'est pas décisif non plus, car on peut objecter qu'il ne s'agit pas d'endomètre utérin normal. Sampson [9] ne considère-t-il pas, en effet, que le « passage » par l'ovaire augmente la « virulence » de l'implant ?

Par contre, la présence de fragments d'endomètre dans les capillaires de l'utérus est plus significative. Des cas en ont été publiés par Henry [7] et Gricouroff [4], où la nature lymphatique ou veineuse du capillaire n'avait d'ailleurs pas été précisée.

C'est un nouveau cas d'inclusion d'endomètre dans un lymphatique utérin qui fait l'objet du présent travail. Le fragment endométrial inclus offre ici cette particularité d'être, non plus entièrement libre dans la lumière vasculaire, mais greffé à la paroi du lymphatique. Ce cas a été étudié en détail, sur coupes sériées, afin d'établir la réalité du fait et éliminer toute cause d'erreur. En effet, s'il était vérifié qu'un lambeau d'endomètre puisse pénétrer dans les lymphatiques de l'utérus, y survivre pendant la migration et s'y greffer, la théorie métastatique s'en trouverait fortement étayée et cela tendrait à montrer du même coup que cette

théorie, envisagée faute de mieux pour les localisations lointaines, est aussi valable pour l'enmétriose utérine.

La pièce opératoire provenait d'une hystérectomie subtotale pour fibrome pratiquée par le docteur Roux-Berger chez une femme de cinquante ans encore réglée. A l'intervention, outre le fibrome, un foyer purulent fétide est découvert du côté des annexes droites. Par ailleurs, l'utérus est macroscopiquement normal. L'absence de toute prolifération néoplasique de l'endomètre est vérifiée par l'examen histologique. Celui-ci montre une muqueuse utérine saine, non atrophiée, abondamment vascularisée et riche en diverticules glanduliformes s'enfonçant plus ou moins loin dans le muscle sous-jacent.

C'est en parcourant des coupes intéressant toute l'épaisseur de la paroi utérine, qu'a été découvert, dans un capillaire du myomètre, à quelque distance de la muqueuse, le petit embolus tissulaire (fig. 1). Le morceau d'utérus a alors été entièrement débité en coupes de 5 μ sériées et numérotées, pour permettre l'étude du lambeau en totalité et sa reconstitution dans l'espace.

La paroi du capillaire contenant le lambeau tissulaire est formée par un endothélium plat reposant directement sur le tissu conjonctif périendothélial, sans interposition d'une propria. Le calibre de la lumière est très irrégulier. Les étranglements, les diverticules, les branches anastomotiques, sont fréquents. On peut conclure de ces divers caractères qu'il s'agit d'un vaisseau lymphatique (fig. 2).

Le lambeau inclus dans ce lymphatique figure dans 90 coupes successives (n°s 11 à 100). Dans les 40 premières, il est formé d'épithélium et de tissu conjonctif. L'épithélium est un revêtement prismatique simple. Il repose sur un tissu conjonctif riche en cellules mésenchymateuses fixes, pauvre en collagène. Par sa face conjonctive, le fragment est appliqué contre la paroi du lymphatique à laquelle il adhère intimement (fig. 3). La fusion est complète entre le fragment et la paroi. Aucun interstice n'est visible et la démarcation n'est possible que grâce à la saillie du lambeau de muqueuse et à la grande densité cellulaire de son tissu conjonctif. L'accolement n'est certainement pas artificiel, car, sur aucune de ces préparations, le lambeau ne se trouve détaché de la paroi. Il est d'ailleurs en pleine vitalité et ses cellules épithéliales, en particulier, forment une assise très régulière et ont des noyaux

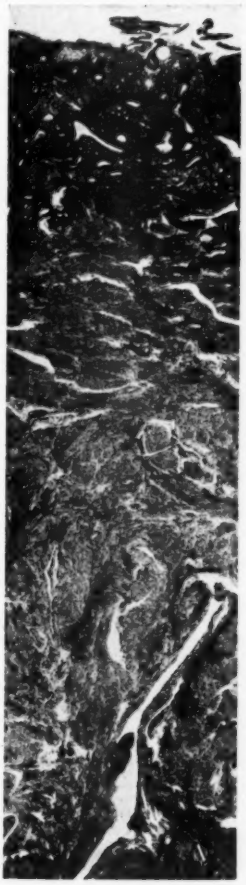

FIG. 1. — *Vue d'ensemble de la paroi utérine, montrant le fragment endométrial inclus dans un lymphatique du myomètre (à la partie inférieure de la figure) à une certaine distance de la muqueuse* (coupe n° 12).

finement structurés. Une mitose tout à fait normale est même visible dans une des coupes. L'aspect de l'épithélium et celui du tissu conjonctif sont bien du type endométrial. La forme générale du lambeau n'est pas, il est vrai, celle d'un tube glandulaire, mais la rétraction du tissu conjonctif et l'étalement du fragment contre la paroi du capillaire permettent d'expliquer cette déformation.

A une de ses extrémités (à partir de la coupe n° 52), le fragment se termine

FIG. 2. — *Le fragment inclus dans le lymphatique est formé d'un tissu conjonctif riche en cellules et d'un épithélium prismatique* (coupe n° 13).

par un prolongement purement épithélial qui flotte librement dans la lumière (fig. 4). Les cellules de ce prolongement effiloché présentent des altérations dégénératives. Du sang coagulé, contenant quelques polynucléaires et du pigment sanguin, s'y trouve attaché par endroits. Tous ces caractères, joints à l'adhérence de la partie principale du fragment, montrent que la pénétration de celui-ci dans le lymphatique n'est pas toute récente.

Quelle interprétation peut-on donner de cette formation tissulaire trouvée incluse dans la lumière du capillaire ?

1° Les coupes en série démontrent qu'il ne s'agit ni d'un artéfact résultant d'une superposition ou d'une souillure, ni d'une orientation tangentielle des coupes de la paroi du lymphatique.

FIG. 3. — *Le même fragment, dans sa partie greffée à la paroi du lymphatique* (coupe n° 25).

2° Une « métaplasie » de l'endothélium du lymphatique n'est pas non plus à envisager, le fragment étant partiellement indépendant de la paroi et présentant un prolongement purement épithélial libre dans la lumière.

3° On doit éliminer également l'hypothèse d'une introduction accidentelle d'un débris d'endomètre soit en cours d'opération, soit au moment

du prélèvement : l'adhérence à la paroi, la présence de pigment sanguin, les altérations des cellules du prolongement épithélial, attestent que le processus est antérieur à l'opération et que le lambeau était déjà fixé en ce point au moment de l'intervention.

4° On ne saurait non plus interpréter cette inclusion comme une méta-

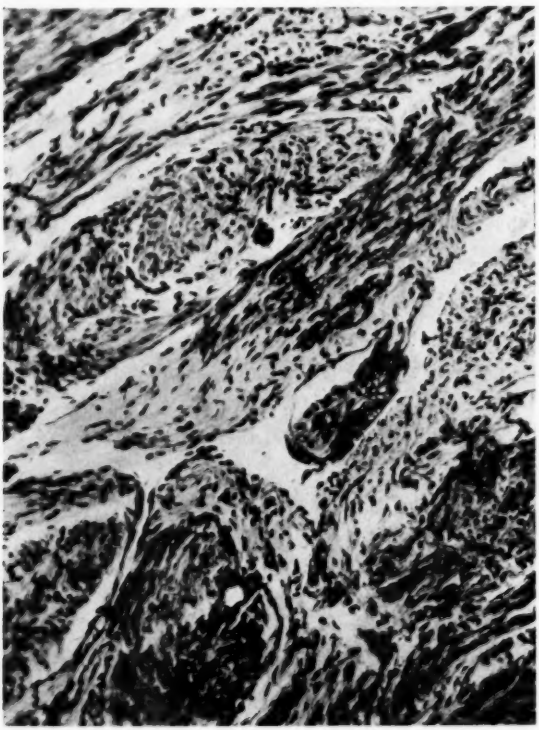

Fig. 4. — *Le même fragment, dans sa portion purement épithéliale, libre dans la lumière du lymphatique* (coupe n° 68).

stase d'un cancer utérin méconnu malgré la vérification. Rien, en aucun point du lambeau de muqueuse, étudié en totalité, ne permet de le considérer comme provenant d'une végétation néoplasique.

5° En définitive, la seule interprétation logique est qu'il s'agit bien d'un fragment d'endomètre qui, ayant pénétré dans un lymphatique, s'est

trouvé arrêté dans sa migration et est actuellement en cours de greffe et d'organisation. Les dimensions relativement grandes du fragment (90 coupes de 5 μ représentent une longueur de près d'un demi-millimètre) expliquent son arrêt à une petite distance de la muqueuse d'où il est sensé provenir (fig. 1).

FIG. 5. — *Rapports de contiguïté des tubes glanduliformes avec les lymphatiques utérins, à la limite de l'endomètre et du myomètre, chez une femme de quarante-deux ans.*

On peut souligner, en outre, que le fragment est formé, non seulement d'épithélium, mais aussi de tissu conjonctif. Il est même remarquable que ce soit le tissu conjonctif seul qui adhère et « prenne », alors que la portion purement épithéliale du fragment, libre dans la lumière, perd sa vitalité. Cela tendrait à montrer que, dans les lésions d'endométriose,

le stroma cytogène caractéristique serait importé avec l'épithélium et ne résulterait pas d'une métaplasie du tissu conjonctif préexistant sur place. Par extension, on peut envisager la même pathogénie pour les îlots de cellules déciduales trouvés par divers auteurs, en l'absence de tout épithélium endométrial, en divers points du bassin ou de l'abdomen. Dans de tels cas, on peut supposer que les cellules épithéliales n'ont pas survécu au trajet, ou bien même accepter l'idée d'un transport d'éléments mésenchymateux seuls.

Pour en revenir au cas étudié ici, même si l'on admet l'authenticité de cette greffe endométriale, on est en droit de se demander si un cas isolé constitue un argument de réelle valeur en faveur d'une théorie générale. Si le mode habituel de formation de l'endométriose suppose la migration de bourgeons d'endomètre dans le réseau lymphatique, ne devrait-on pas observer couramment des faits de ce genre ? A la réflexion, on doit reconnaître que, même si telle est la pathogénie de l'endométriose, il y a très peu de chances pour que, dans l'examen de coupes utérines prises au hasard, on surprenne au passage un minuscule fragment d'endomètre emporté par la lymphe, ou qu'on le découvre fixé depuis peu à la paroi du lymphatique. Même lorsqu'il s'agit de cancers donnant couramment des métastases, il n'est pas tellement fréquent — toute proportion gardée, bien entendu — de tomber sur des cellules néoplasiques vaguant entre la tumeur primitive et les ganglions.

⁂

Le mécanisme de la pénétration d'endomètre dans les lymphatiques et le lieu (muqueuse ou myomètre) de cette pénétration ne sont pas déterminés. Halban supposait que c'était dans les interstices musculaires que les diverticules glanduliformes hyperplasiés tombaient dans les « espaces » lymphatiques. Il est au moins aussi vraisemblable de situer cette pénétration au niveau de la muqueuse même, étant donné le développement de ses lymphatiques, la minceur de leur endothélium et le peu de consistance d'un chorion à peu près dépourvu de collagène.

Rien de décisif n'a non plus été proposé quant aux facteurs qui favoriseraient cette introduction dans les voies lymphatiques. Taussig [11] a récemment envisagé une hypothèse qu'il y a lieu de signaler et de discuter. L'auteur américain, ayant trouvé des inclusions endométriales dans les ganglions pelviens chez 8 femmes sur 90 opérées pour cancer du col, a reconnu l'origine utérine et la nature bénigne de ces formations. Cependant, n'ayant observé aucune inclusion de ce genre dans les ganglions pelviens homologues chez 65 femmes opérées pour cancer de la

vulve, il explique la fréquence de l'endométriose ganglionnaire dans le cancer du col par cette hypothèse : l'oblitération plus ou moins marquée de l'orifice cervical par le cancer provoque une rétention du sang des règles qui favorise la pénétration de tissu endométrial dans les lymphatiques. Une telle hypothèse ne pourrait être prise en considération que s'il était vérifié que l'endométriose ganglionnaire est plus fréquente chez les femmes atteintes de cancer du col que chez des femmes *du même âge* indemnes de ce cancer. Or, si le cancer du col se voit fréquemment avant la ménopause, le cancer de la vulve, lui, est surtout un cancer de vieille femme. L'âge moyen des cas de cancer du col de Taussig est de quarante-deux ans, l'âge moyen de ses cas de cancer vulvaire est de cinquante-neuf. Ces derniers ne peuvent donc servir de témoins, puisque l'endométriose ne se développe que pendant l'activité génitale de la femme : après la ménopause, naturelle ou artificielle, les lésions d'endométriose régressent, de même que s'atrophie habituellement la muqueuse utérine. Cette importance de l'âge dans la fréquence de l'endométriose est bien mise en évidence par la statistique de la Mayo Clinic donnée récemment par Counseller [3] et portant sur 884 cas : on y trouve, en effet, qu'au delà de cinquante ans, l'endométriose extra-utérine est pratiquement inexistante. Il y aurait donc lieu de rechercher systématiquement l'endométriose des ganglions pelviens chez des femmes *indemnes de néoplasme utérin et avant la ménopause*, investigation malheureusement difficilement réalisable dans la pratique chirurgicale.

Parmi les autres facteurs souvent envisagés, à tort ou à raison, comme pouvant favoriser ou déterminer l'introduction d'endomètre dans les lymphatiques, on doit signaler tous les traumatismes directs ou indirects de la muqueuse utérine (manipulation de l'utérus au cours d'opérations, curettages, manœuvres abortives, pessaires intra-utérins, etc.). Rien de tel ne peut être invoqué dans le cas étudié ici, si ce n'est l'examen qui a précédé de quelques jours l'opération. Mais la pénétration spontanée de diverticules glanduliformes dans les lymphatiques n'apparaît pas si invraisemblable, lorsqu'on constate la vascularité extrême de l'endomètre et les rapports périlleux qu'affectent les glandes avec les capillaires, à la phase prémenstruelle ou dans l'hyperplasie (fig. 5). En tout cas, si le traumatisme joue un rôle, ce n'est pas semble-t-il en introduisant brutalement, sur le moment même, des débris de muqueuse altérée dans les lymphatiques de la région lésée, mais plutôt en favorisant le développement ultérieur d'une hyperplasie réactionnelle de l'endomètre.

BIBLIOGRAPHIE

1. Biebl : *Zentr. f. Chir.*, 65, 1026, 1938.
2. Briscoe : *Am. J. Obst. and Gyn.*, 37, 114, 1939.
3. Counseller : *Am. J. Obst. and Gyn.*, 36, 877, 1938.
4. Gricouroff : *Bull. Assoc. fr. ét. Cancer*, 25, 759, 1936.
5. Id. : *Paris médical*, 27, 249, 1937.
6. Halban : *Wien. klin. Wochens.*, 37, 1205, 1924.
7. Henry : *Surg. Gyn. and Obst.*, 44, 637, 1927.
8. Navratil et Kramer : *Klin. Wochens.*, 15, 1765, 1936.
9. Sampson : *Surg. Gyn. and Obst.*, 38, 287, 1924.
10. Id. : *Am. J. Path.*, 3, 93, 1927.
11. Taussig : *Am. J. Obst. and Gyn.*, 36, 819, 1938.

LA PACHYDERMIE VORTICELLÉE DU CUIR CHEVELU (1)

par

Adolphe DUPONT (Namur).

En lisant l'article de MM. Delannoy et Driessens, nous avons éprouvé quelque surprise de n'y trouver aucune mention des travaux du professeur P. Masson sur les nævi pigmentaires (2).

Reprenant une ancienne conception de Soldan, Masson a montré que les éléments des nævi pigmentaires étaient de nature schwannienne. Entre autres preuves de l'exactitude de cette interprétation, citons l'allure neuroïde des filaments nævіques, la présence d'organites en tous points comparables aux corpuscules tactiles de Wagner-Meissner, les rapports étroits entre les nerfs cutanés et les éléments nævіques. La théorie de Masson a été confirmée par de multiples auteurs et notamment à la réunion dermatologique spéciale de Strasbourg, en 1935, par Miescher, par von Albertini (3) et par nous-même (4).

Il y a longtemps déjà, le professeur Masson nous déclarait que la pachydermie vorticellée était un des types les plus complets des neuronævi. Nous avons pu vérifier le fait par nous-même dans les coupes d'un cas très étendu de cette affection appartenant à la collection du musée d'histologie de l'Hôpital Saint-Louis.

Les masses tumorales sont formées par une accumulation énorme des constituants habituels des nævi pigmentaires : cellules nævіques ordinairement achromiques, exceptionnellement chargées de granulations de mélanine, filaments rubanés tantôt isolés, tantôt groupés en travées d'éléments plus ou moins parallèles rappelant la texture des nerfs, tantôt

(1) « Remarques à propos du travail de MM. Delannoy et Driessens. » (*Ann. d'Anat. pathol.*, n° 3, mars 1939.)

(2) Masson (P.) : « Les nævi pigmentaires, tumeurs nerveuses » (*Ann. d'Anat. pathol.*, 1926, n° 5 (mai) et n° 7 (juillet).

(3) Miescher et Albertini (von) : Histologie de 100 cas de nævi pigmentaires, d'après la méthode de Masson. » (*Bull. de la Soc. franç. de Dermat.*, R. S., 1935, 1265.)

(4) Dupont (Ad.) : « Remarques sur quelques images histologiques observées dans les mélanomes malins. » (*Bull. Soc. franç. de Dermat.*, R. S., 1935, p. 1293.)

enfin enchevêtrés, corpuscules nævіques simples ou complexes rappelant les corpuscules tactiles de Wagner-Meissner.

Les noyaux globuleux ou réniformes dans les cellules nævіques, ovalaires dans les filaments syncitiaux et les corpuscules, sont de taille très inégale, mais ne présentent point de mitoses ni de monstruosités accusées. Comme dans les nævi banaux, la division semble se faire par étranglement des noyaux.

La tumeur étudiée par MM. Delannoy et Driessens est bien un nævus.

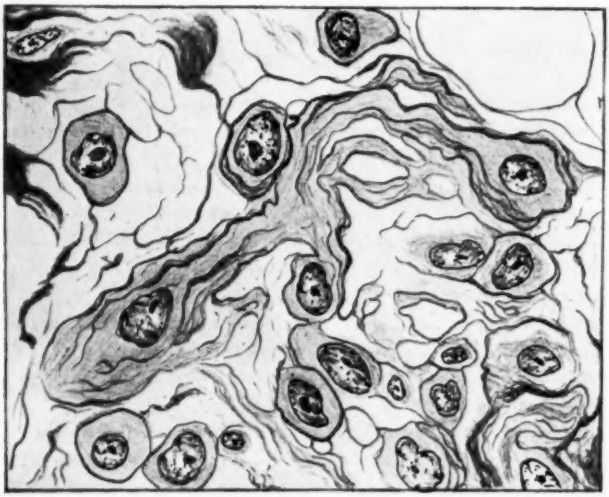

FIG. 1. — *Cellules nævіques et filaments neuroïdes groupés en faisceau.*
Ces filaments sont des cordons rubanés, se colorant de la même manière que le protoplasme des cellules nævіques avec lequel ils sont en continuité. Ils sont entourés d'une mince gaine de collagène.

Les descriptions et les figures qui illustrent l'article témoignent de la présence des cellules nævіques. Mais les auteurs ne font point mention de formations neuroïdes que nous venons de signaler dans la pièce du musée de l'Hôpital Saint-Louis. Nous croyons qu'elles y existent cependant. On peut les deviner dans les figures et même dans la description de ces formations fibrillaires auxquelles les auteurs attribuent une nature conjonctive.

Si, à la suite de l'étude de préparations traitées par des colorations douées d'un pouvoir de différenciation insuffisant, on a pu admettre jadis

que les cellules nævriques se muaient en éléments conjonctifs, — et Masson lui-même a défendu un instant pareille théorie, en particulier dans son rapport du Congrès de Dermatologie de Strasbourg en 1923, et dans son traité des tumeurs, — pareille conception s'avère indéfendable lorsqu'on prend soin d'examiner des coupes traitées par des méthodes telles que les trichromes de Masson.

Nous pensons que, au même titre que les nævi pigmentaires banaux, et en dépit d'une certaine réaction du tissu conjonctif autour des travées

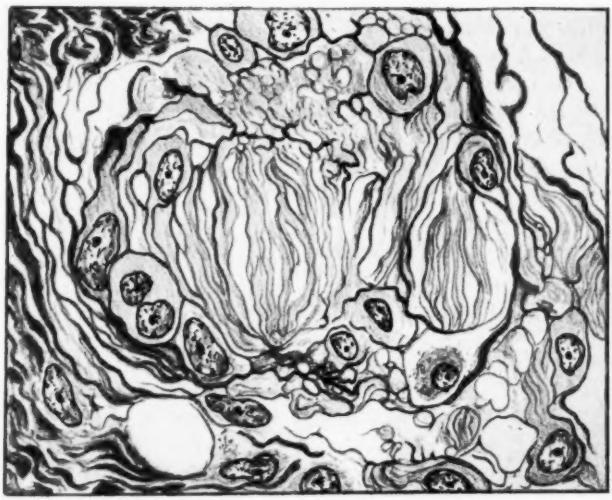

FIG. 2. — *Corpuscule nævique.*
Il est constitué par le plissement d'un filament nævique
et a les plus grandes analogies avec les corpuscules tactiles de Wagner-Meissner.

néoplasiques, la pachydermie vorticellée vraie est une tumeur de nature purement nerveuse.

En ce qui regarde la malignité de la pachydermie vorticellée, nous ne sommes point d'accord avec MM. Delannoy et Driessens. Nous sommes convaincus que cette affection, pour lentement progressive qu'elle puisse être, n'en est pas moins aussi bénigne que les verrues molles banales. L'interprétation que donnent MM. Delannoy et Driessens est manifestement la conséquence de l'attribution d'une nature conjonctive aux formations fibrillaires. Aussi bien dans la tumeur de ces auteurs que dans

celle du musée de l'Hôpital Saint-Louis, les signes caractéristiques de la transformation du nævus en un mélanome malin font défaut. On n'y note ni ces monstruosités nucléaires excessives, ni cette stroma-réaction inflammatoire qui ne manquent guère dans les nævo-cancers.

En terminant, il nous paraît utile de faire une remarque au sujet de la thérapeutique qu'il convient d'appliquer à ces néoplasmes. Puisqu'il s'agit d'authentiques nævi pigmentaires, il faut proscrire l'usage du bistouri et enlever ces tumeurs par diathermo-coagulation. Nous n'avons pas connaissance qu'on ait signalé jusqu'ici l'apparition d'un mélanome malin à la suite de l'excision chirurgicale simple d'une pachydermie vorticellée. Si l'on tient compte de la rareté de cette affection et de la rareté plus grande encore des interventions chirurgicales dans ces cas, on devra bien admettre que cet argument ne dispense point des règles de prudence qui s'imposent en matière de traitement des tumeurs mélaniques.

RECUEIL DE FAITS

Travail de l'Institut du Cancer de l'Université de Paris
(Directeur : M. le Recteur G. Roussy)

POUSSÉE ÉVOLUTIVE AIGUË MORTELLE D'UN LYMPHOSARCOME DE STRUCTURE COMPLEXE

par

René HUGUENIN, V.-D. MARZA et H. GILLET.

Les tumeurs *malignes* des tissus lympho-hémopoïétiques joignent à leur habituel caractère initial de localisation unique ou régionale, la particularité d'une diffusion rapide, commune à toutes les maladies de système. Parfois spontanée, cette diffusion est souvent consécutive à un traitement radiothérapique insuffisant, surtout dans le cas d'une irradiation purement locale.

C'est là un fait d'observation banale pour le médecin. La conséquence, à ce qu'il en paraît, doit être la règle d'instituer, comme traitement doublant la radiothérapie locale (et dans les formations bénignes des « lymphomatoses », comme traitement peut-être unique), une irradiation à distance de tout l'organisme. C'est simplement parce qu'une certaine expérience nous a révélé l'inobservance fréquente de cette règle que nous croyons devoir la poser en préambule.

Mais s'il nous apparaît que l'irradiation purement locale semble souvent une cause déterminante de l'efflorescence à distance des localisations néoplasiques, il est bien évident que ce n'est pas là la seule.

Parmi les multiples raisons de généralisation, deux au moins apparaissent clairement : l'essaimage par ouverture de foyers néoplasiques, et les modifications d'ordre nerveux, vasculaire, humoral... qui permettent

Annales d'anatomie pathologique, t. 16, n° 6. juin 1939.

la « colonisation » de cellules en « migration » vasculaire. Or, dans l'observation que nous avons étudiée, un fait est patent : c'est que la carcinomatose abdominale évolua à partir d'une investigation clinique : la ponction de la rate.

Non seulement se trouva ainsi réalisé un ensemencement de la cavité abdominale, mais encore celui-ci eut une évolution aiguë, avec une croissance si rapide des localications cancéreuses que c'était presque là l'évolution des syndromes que l'un de nous dénomma « métastatiques aigus »....

Un autre phénomène mérite de retenir l'attention dans l'histoire de notre malade, la complexité structurale de la tumeur. Si la clinique, comme l'architecture histologique d'ensemble, nous avaient fait poser de prime abord le diagnostic de « lymphosarcome », deux caractères vinrent compliquer notre interprétation. D'une part, l'existence dans le sang d'une polynucléose parfois si importante qu'elle atteint, à certains examens, 94 %; d'autre part, la présence, dans toutes les néoformations tumorales, à côté des cellules lymphocytiques ou lymphoblastiques à caractères plus ou moins anormaux, d'éléments de la lignée granulocytaire.

De cette architecture, deux interprétations sont à discuter.

S'agit-il d'une tumeur complexe, faite de cellules souches d'hémohistoblastes dont la différenciation est polymorphe ? S'agit-il de phénomènes irritatifs secondaires du système réticulaire, au contact de l'évolution maligne des éléments lymphoïdes ? Ne connaissons-nous pas, comme l'un de nous l'a démontré, des proliférations osseuses non tumorales dans les réticulosarcomes. Ce dernier fait est primordial, puisqu'il simule radiologiquement l'aspect de l'ostéosarcome, ce qui risque de faire poser un diagnostic erroné ? Si relative que soit l'analogie, l'hypergénèse granulocytaire, qu'elle soit ou non tumorale, avec la polynucléose sanguine mérite aussi d'être mise en exergue pour qu'elle ne soit pas cause d'erreurs diagnostiques. Pour beaucoup d'auteurs, en effet, et faute de biopsie, la polynucléose plaide en faveur du diagnostic, ici erroné, de lymphogranulomatose.

Notre observation nous semble donc parée d'un double intérêt : dogmatique et clinique.

OBSERVATION. — La malade, P. F... (obs. 23.721 de l'Institut du Cancer), vingt-sept ans, est adressée à l'hôpital le 24 juin 1938, pour dyspnée intense, dysphagie et dysphonie, accusées seulement depuis quelques jours. Elle présente des adénomégalies multiples très volumineuses, pour la plupart (petites mandarines) intéressant toute la région cervicale, tant à gauche qu'à droite, plus importantes toutefois à gauche, où elles s'étendent depuis la région mastoïdienne et trapézienne jusqu'au manubrium sternal. Les masses ganglionnaires sont, caractères fondamentaux, résistantes, mais pas très dures, indolores,

mobiles, parfaitement individualisées. La peau, à la surface, est normale, pâle, comme tous les téguments de la malade. L'amygdale gauche, hypertrophiée, est refoulée vers la ligne médiane par une masse tumorale latéropharyngienne.

L'examen radiographique, immédiatement pratiqué, montre un très léger élargissement du médiastin.

Chez cette malade, la cuti-réaction à la tuberculine, fait important, est précoce et fortement positive.

L'examen de sang donne : 4.520.000 hématies, 9.340 leucocytes, et, fait curieux, 84 % de polynucléaires.

Sur ces seules données : aspect clinique, positivité forte de la cuti-réaction, examen de sang, nous posons le diagnostic de lymphosarcome et nous entreprenons immédiatement le traitement radiothérapique (1). La suite de ce traitement fut la fonte presque immédiate et considérable des masses tumorales. Après six séances, la dysphagie et la dysphonie ont presque complètement rétrocédé et l'état général se relève. Cette rapide efficacité thérapeutique confirme le diagnostic porté.

A partir du 7 juillet, on institue une série de séances de télérœntgenthérapie, malheureusement interrompues par la sortie de la malade peu docile. A ce moment, pourtant, l'amélioration est considérable tant localement qu'au point de vue général, et la malade est capable de reprendre son travail. Les examens minutieux, pratiqués en août et septembre, ne révèlent aucune altération de l'état général par rapport à ce qu'il était en juillet, aucun signe de reprise dans l'évolution de la tumeur. Mais voici que, le 12 octobre, la malade revient à l'Institut avec dysphagie et dysphonie qui accompagnent une nouvelle poussée évolutive, au niveau des aires ganglionnaires sus-claviculaires. On voit, à gauche, trois masses ganglionnaires inégales, dont la taille varie d'une noisette jusqu'à celle d'une grosse noix; à droite, une légère infiltration du creux sus-claviculaire, sans qu'on puisse délimiter aucune adénomégalie précise. Il n'existe pas d'adénopathies axillaires, ou inguinales, ni aucune modification radiographique du médiastin.

Les troubles dysphoniques, d'ailleurs, ne sont pas dus à une paralysie récurrentielle, mais à l'œdème de la glotte.

L'état général est satisfaisant, la malade n'a pas maigri. Un nouvel examen de sang donne : 3.260.000 hématies, 5.860 leucocytes. Surtout on retrouve la polynucléose neutrophile qui, cette fois, atteint 92 %.

Aussi l'on institue sur-le-champ un traitement radiothérapique (2).

Au bout de 8 séances (1.600 r.), les adénopathies sus-claviculaires ont notablement diminué.

Mais voici que, le 7 novembre, l'on constate une hypertrophie importante de la rate, jusqu'alors indécelable. Nous entreprenons aussitôt une radiothérapie splénique (3), tout en continuant la radiothérapie cervicale, à raison d'une

(1) Deux secteurs cervicaux, gauche et droit. Filtration: 1 Cu + 2 Al. Distance focale : 0,50. Tension : 200.000 volts. Dose quotidienne : 100 r. par secteur. Dose totale : 3.200 r. dans chaque secteur.

A la suite de ce traitement, la malade a accusé une otalgie bilatérale passagère, accident fréquent dû aux lésions pharyngées post-radiothérapiques.

(2) Cette fois, on n'a irradié qu'un seul secteur cervical. Dose quotidienne de 200 r. Mêmes conditions techniques qu'au premier traitement radiothérapique.

(3) Mêmes caractéristiques d'appareillage, de filtration et de distance focale que pour la région cervicale : alternativement deux secteurs, l'un antérieur, l'autre postérieur, à la dose quotidienne de 100 r.

séance par semaine. Le résultat est superposable à celui que l'on obtient sur les localisations ganglionnaires.

Après une semaine, la splénomégalie a notablement régressé. Les ganglions sus-claviculaires gauches sont à peine perceptibles. Par contre, phénomène fréquent, une nouvelle poussée survient : hypertrophie des ganglions axillaires à droite, durs, mobiles et très douloureux. La malade se plaint, par ailleurs, d'une toux incessante, pourtant sans dypsnée, sans signes thoraciques de percussion ou d'auscultation, et sans modification de l'image radiographique antérieure à ce moment. Il n'y a pas de signes de lésions cardiaques. La pression artérielle est de 11-7 1/2. Le foie est normal.

Dans le but de parfaire le diagnostic, jusqu'alors privé d'histologie, nous pratiquons le 21 novembre une ponction ganglionnaire au niveau du plus volumineux ganglion sus-claviculaire gauche, et une ponction splénique, celle-ci avec toutes les précautions d'usage, après spléno-contraction adrénalinique. La ponction terminée, la malade est immédiatement transportée dans son lit et gardera pendant quarante-huit heures une vessie de glace appliquée sur l'hypochondre gauche.

Malgré ces précautions, dans la journée qui suit ces explorations apparaît un syndrome péritonéal très marqué, qui cède en vingt-quatre heures, mais incomplètement.

Dans les jours qui suivent se constitue progressivement, mais rapidement, un énorme météorisme abdominal, accompagné d'une atteinte de l'état général qui s'altère vite. Bientôt apparaît un syndrome de sub-occlusion intestinale que le lavement baryté montre consécutif à une compression recto-sigmoïdienne. D'ailleurs, en peu de temps, le toucher vaginal montre un utérus pas modifié dans son volume, mais très abaissé et bloqué. Les paramètres sont durs, tendus, et on perçoit des masses arrondies qui paraissent des adénopathies dures et peu douloureuses et sont bilatérales, dans toute la cavité pelvienne.

En même temps que se constitua, avec une rapidité quasi foudroyante, cette efflorescence métastatique abdominale, surtout pelvienne, un autre phénomène apparut.

La semaine d'après la ponction, en effet, la malade accuse une douleur thoracique antérieure sans siège précis, entraînant une légère dyspnée sans aucun signe pulmonaire. Une première radiographie ne montre rien de précis, mais une autre plus tard décèle des lésions pleurales et médiastines, comme le prouvera l'autopsie.

Soulignons, par ailleurs, que la rate n'a pas paru varier de volume, toujours percutable sur trois travers de doigt. Le foie est inexplorable derrière le météorisme abdominal.

A ce stade de la maladie, la malade signale une aménorrhée, alors qu'elle avait toujours, jusqu'à ce moment, été parfaitement réglée. Une réaction de Brindeau-Friedmann est négative. Il n'y a pas de poussée mammaire. Cet accident de la physiologie génitale ne paraît pas dépendre d'une cachexie, qui n'est pas encore réalisée. Il est curieux de constater qu'elle apparaît contemporaine à l'envahissement pelvien.

A partir de ce stade de localisation abdominale, la maladie progresse comme dans une véritable infestation aiguë, l'abdomen est de plus en plus tendu et la carcinomatose abdominale s'accroît de jour en jour.

L'amaigrissement devient rapidement intense; l'anorexie s'accentue. Bientôt apparaît, fait curieux, un prurit rebelle, interdisant le sommeil, comme nous

l'avons déjà observé dans d'autres maladies ganglionnaires que la lympho-granulomatose, en particulier dans les réticuloses.

Brusquement survient une dyspnée intense, et la mort ensuite le 4 janvier 1939, c'est-à-dire 36 jours après la ponction splénique.

Protocole d'autopsie. — Cadavre d'une femme cachectique. Radiodermite de

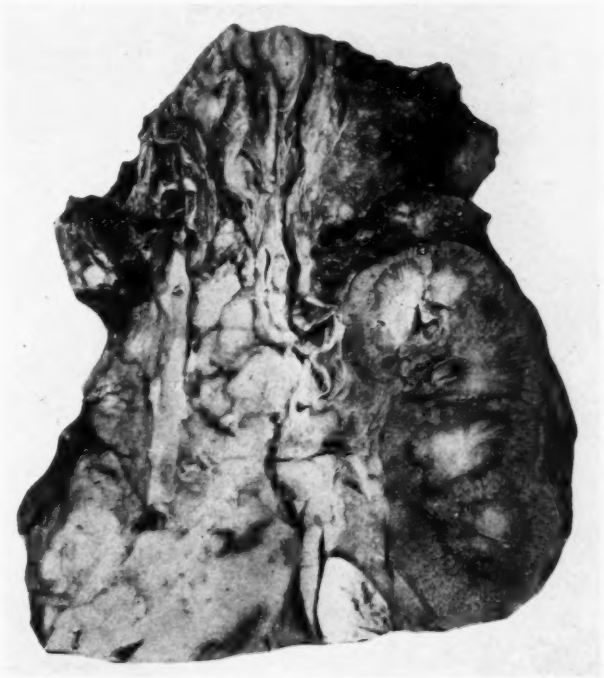

FIG. 1. — *Surrénale, rein gauche, uretère, aorte, veine cave.*
Le tissu cancéreux infiltre la capsule conjonctive de la surrénale, le hile rénal (à gauche), l'espace péri-urétéral (l'uretère reste pourtant perméable), entoure complètement la veine cave et l'aorte. Le parenchyme rénal reste indemne.

la région cervicale. Les ganglions cervicaux constituent une seule masse dure. Les ganglions axillaires et inguinaux sont légèrement hypertrophiés, durs.

Dans la cavité péritonéale, on trouve 1 litre 500 de liquide sanguinolent et un nombre extrêmement grand de petites métastases, isolées, blanchâtres, sur tout le feuillet pariétal du péritoine depuis le diaphragme jusqu'au bassin. Le feuillet viscéral du péritoine est lui aussi le siège de nombreuses métas-

tases confluentes. Le petit épiploon, le grand épiploon, les méso du grêle, du côlon et de l'appendice, sont bourrés par des milliers de métastases. Les ganglions de la petite et de la grande courbure de l'estomac, du pancréas, du hile hépatique, iliaques, pré et rétroaortiques sont le siège de nombreuses localisa-

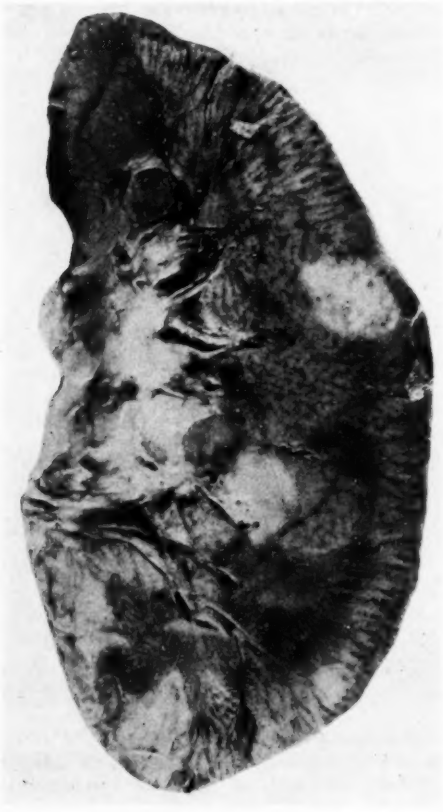

FIG. 2. — *Le rein droit.*
Ici au contraire plusieurs métastases bien délimitées,
tant au niveau de la corticale qu'au niveau de la médullaire.

tions grandes et petites. Les deux uretères, les deux loges rénales (fig. 1), la capsule conjonctive de la surrénale gauche, les ligaments du foie, le hile hépatique et splénique, sont profondément envahis par le tissu cancéreux qui forme à ces niveaux des infiltrations massives. L'intestin grêle (fig. 3), l'appen-

dice, le côlon, l'anse sigmoïde, présentent des métastases de diverses tailles, intéressant surtout la sous-séreuse et la sous-muqueuse. La muqueuse du rectum semble normale.

Dans le petit bassin, on trouve un seul bloc métastatique qui englobe la vessie (la paroi postérieure), l'utérus, les deux trompes, le vagin, les deux ovaires et le rectum jusqu'à l'anus.

La rate (400 gr., 17 × 9 × 5,5 cm.) est bourrée de métastases. Le pancréas est complètement envahi et détruit, sauf au niveau de la tête qui est indemne. Les voies biliaires et la vésicule sont normales. La bile est brunâtre, fluide. Le foie (1.200 gr., 27 × 10 × 5,5 cm.) est légèrement cardiaque. On ne trouve pas de métastases dans son parenchyme. Les surrénales sont d'aspect normal. La capsule conjonctive de la surrénale droite est profondément infiltrée par le tissu cancéreux. Les reins (90 et 110 gr.) sont cardiaques. Le gauche est indemne, le droit présente de nombreuses métastases au niveau de la capsule et dans le parenchyme (fig. 3). La lumière des deux uretères est rétrécie, mais perméable. L'espace péri-urétéral des deux côtés est massivement infiltré par le tissu cancéreux depuis le bassinet jusqu'à la vessie (fig. 1).

La musculature et l'épithélium de l'utérus et des trompes sont exempts de métastases; l'infiltration tumorale est localisée au niveau de la séreuse et de la sous-séreuse.

Dans la cavité thoracique, on trouve du liquide jaune sale des deux côtés (1 litre 500 à gauche et 1 litre à droite), ainsi que des adhérences au niveau des deux bases et des deux sommets. Les deux feuillets de la plèvre sont bourrés de petites métastases, isolées, blanchâtres. Au niveau des poumons, nombreuses petites métastases, tant sous la plèvre viscérale qu'en plein parenchyme (en plus petit nombre que sous la plèvre).

On a retiré du péricarde environ 50 centimètres cubes de liquide jaune clair. Le cœur (150 gr., 9 × 7 × 4 cm.) est normal et exempt de métastases. Les ganglions médiastinaux sont très hypertrophiés et profondément envahis par le tissu cancéreux.

FIG. 3. — *Intestin grêle.* Sous la muqueuse, deux petits nodules néoplasiques.

L'aorte est normale.

Au niveau des ganglions cervicaux, on ne trouve qu'une seule masse tumorale compacte, continue, englobant les vaisseaux, les nerfs, la trachée et la thyroïde. Cette dernière, peu diminuée de volume, a été épargnée par le cancer.

Les méninges et le cerveau sont normaux.

Examen microscopique. — Nous avons examiné tous les viscères, ainsi que les ganglions cervicaux, axillaires, inguinaux, abdominaux et du médiastin, les infiltrations péri-urétérale et péri-surrénalienne. Le tissu néoplasique montre, au niveau de toutes ses localisations, la même structure générale. Il est constitué par de grandes cellules basophiles, pauvres en cytoplasme, à grand noyau ayant toutes les apparences du lymphoblaste ou de l'hémocytoblaste. A côté de

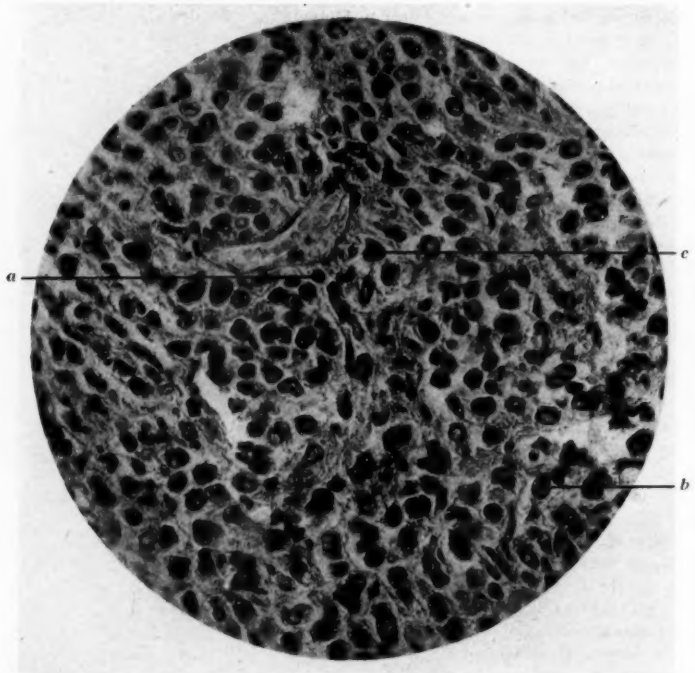

Fig. 4. — *Microphotographie montrant le polymorphisme du tissu tumoral.* En *a*, un lymphocyte; en *b*, un lymphoblaste; en *c*, une cellule à trois noyaux (éosine, érythrosine, safran, hémalun).

ces cellules qui prédominent, on en trouve d'autres qui possèdent les caractéristiques des myéloblastes, des promégacaryocytes et des normoblastes (ces deux dernières en très petit nombre) (fig. 4).

Toutes ces cellules sont soit situées dans les mailles formées par les cellules réticulaires, elles-mêmes en prolifération active, soit groupées en masses compactes ou en traînées. Les mitoses sont fréquentes.

On observe également, dans le tissu cancéreux, de nombreux foyers de nécro-

biose, au niveau desquels se trouvent des macrophages, des plasmocytes ou des polynucléaires.

Les nerfs sont en général respectés; l'infiltration s'arrête à la gaine conjonctive du nerf.

Au niveau des grosses et même des petites artères, et malgré la diffusion du néoplasme qui englobe tout et viscères, le tissu cancéreux n'infiltre que l'adventice. Il respecte la tunique musculo-élastique, comme l'un de nous y a maintes fois insisté, après Letulle et Marcel Labbé, et contrairement à ce que soutint Devé, en se basant sur un cas unique, où d'ailleurs l'élastine était en métamorphisme dégénératif. Nous n'avons observé qu'une seule fois, au niveau d'une petite artère ovarienne, l'invasion de l'intima. L'infiltration s'y était faite de dehors en dedans. La tunique musculaire était complètement détruite et le revêtement endothélial soulevé par des masses de tissu cancéreux qui proliféraient dans l'épaisseur de l'intima. De place en place, l'endothélium manquait complètement. Cette image réalise ce que Hedinger a décrit sous le nom de l' « Intimasarkomatose »; elle est d'une très grande rareté dans les lymphosarcomes, selon Ewing.

Les fibres collagènes ne sont bien développées qu'au niveau des ganglions cervicaux (qui ont subi l'irradiation); partout ailleurs, on ne trouve que des fibres très minces, en très petit nombre et souvent elles manquent complètement (entre les amas massifs).

Les fibres de réticuline sont peu nombreuses, délicates; on les trouve surtout là où les cellules sarcomateuses sont logées dans les mailles des cellules réticulaires.

Au niveau des organes, on n'observe de lésions intéressantes qu'au niveau de la rate, des poumons et des seins.

La rate, qui a été irradiée, présente une sclérose marquée.

Au niveau du hile pulmonaire, le tissu sarcomateux infiltre non seulement les ganglions, mais aussi les grands vaisseaux, les nerfs et les grosses bronches, en s'arrêtant au niveau du périchondre (analogie déjà signalée par nous avec l'arrêt des coulées cancéreuses au contact du tissu élastique).

La glande mammaire est atrophiée et réduite à quelques tubes.

Ainsi, notre histoire anatomo-clinique soulève des problèmes dans plusieurs points de vue.

1° Au point de vue clinique d'abord. A un certain moment, la rémission était tellement importante que notre malade paraissait guérie : la chose est banale. Une première reprise survient, sans grande acuité : second fait d'observation courante. Et voici que, soudain, à la suite de la ponction splénique, une poussée prend une allure extrêmement rapide, en envahissant, en peu de temps, toute la cavité pleuro-péritonéale. Or, sur cette infestation, sur cette multiplication de cellules, jeunes par définition, le traitement radiothérapique s'est montré complètement inefficace. Deux réflexions s'imposent.

D'abord, un syndrome pleuro-péritonéal survient immédiatement après la ponction splénique, malgré que furent prises les précautions accoutumées au cours d'une telle investigation. Après de courts jours de rémission se manifestent brusquement et très vite des signes abdominaux, témoignant d'une localisation nouvelle de la maladie.

Il est difficile de dissocier les deux phénomènes. Si même l'on objectait l'existence possible de petites adénopathies tumorales dans l'abdomen, imperceptibles cliniquement avant la ponction, il n'en resterait pas moins que l'évolution foudroyante, et jusque-là inobservée chez cette malade, survint juste après la ponction splénique.

Quel fût le rôle éventuel de cette ponction ? Action d'ordre nerveux ? Eventualité possible, mais hypothèse sans fondement plausible à l'heure présente. Hémorragies ? La pathogénie de l'infestation métastatique serait beaucoup mieux étayée par cette notion-là. L'un de nous a plusieurs fois insisté sur l'importance des hémorragies dans la dissémination néoplasique. La preuve, en tous cas, que se passèrent, pour une raison imprécisable, des modifications intra-abdominales consécutives à la ponction, c'est la survenue immédiate et transitoire d'un syndrome péritonéal. Ce syndrome peut s'expliquer de différentes façons, mais en particulier par une hémorragie endo-péritonéale et aussi par une dissémination de cellules néoplasiques, réalisant un véritable syndrome métastatique, du type que l'un de nous a observé à de multiples reprises.

La conclusion, en tous cas, c'est que, sans vouloir proscrire la ponction d'organe (la ponction splénique en ce cas particulier), sans discuter ici de la valeur, pas toujours absolue, des documents qu'elle apporte, il reste évident que toute intervention aveugle, surtout capable de faire saigner, de traumatiser, d'ouvrir des foyers néoplasiques, paraît devoir être évitée, autant que faire se peut, dans les processus cancéreux : ces manœuvres peuvent être responsables, en effet, d'une génération rapide.

2° Au point de vue de l'aspect macroscopique, notre cas se présente comme un lymphosarcome typique. Mais au point de vue microscopique, on a toutes les raisons de le considérer comme un lymphosarcome lymphoblastique atypique où, à côté du lymphoblaste qui prédomine nettement, on trouve toute une série d'éléments de la série myéloïde, ainsi que des cellules réticulaires.

Pourtant, ni l'évolution clinique, ni la localisation des métastases, ni la forme leucocytaire, ne plaident pas en faveur d'un myélosarcome. Il est possible que les facteurs cancérigènes aient incité la prolifération, non seulement du lymphoblaste, mais, dans une moindre mesure, celle des éléments hématogènes. Notre cas pourrait sans doute être considéré comme une forme de transition entre le lympho- et le myélosarcome, plus rapproché du premier que du second, car l'élément lymphoblastique dépasse de beaucoup en importance l'élément myélogène.

Mais ce n'est là qu'une interprétation puisque, malgré que certains caractères plaident en faveur de la nature tumorale des éléments granulocytaires, il est tout de même possible de penser, devant la moindre abondance et les moindres anomalies de ceux-ci, qu'ils représentent une

reviviscence juxta-néoplasique de l'autre potentialité du tissu réticulaire.

3° De toutes façons, se pose la question de l'intérêt de la polynucléose sanguine, si capable d'égarer le diagnostic. La polynucléose neutrophile a été observée d'abord par Grawitz, et a été plus récemment l'objet d'une étude de Wiseman. Ce dernier souligne que, dans le lymphosarcome, une neutrophilie dépassant 5.000 éléments par millimètre cube existe dans 50 % des cas. Il pense que cette neutrophilie sanguine témoigne de l'invasion massive de l'organisme. Dans notre cas, cette opinion n'est pas soutenable, puisque la même déviation de la formule sanguine pré-existait au syndrome d'infestation généralisée. Nous sommes donc beaucoup plus tentés de penser que, chez notre malade, cette polynucléose allait de pair avec l'évolution myéloïde tumorale ou para-tumorale. Cette notion d'une polynucléose, si importante, jusqu'à 94 %, dans une maladie où la dominante clinique est l'adénomégalie cervicale avec rate un peu grosse, est capitale à connaître : il est fort vraisemblable qu'une telle déviation de la formule sanguine eût pu faire dériver le diagnostic sur celui de maladie de Hodgkin. Une telle erreur ne doit pas se commettre si l'on connaît l'existence de la polynucléose des lymphosarcomes, et aussi si l'on n'omet pas de demander à la cuti-réaction tuberculinique de donner sa note dans la symphonie diagnostique : sa précocité et son intensité chez notre malade nous fit éliminer, sans discussion et sans biopsie, le diagnostic de lymphogranulomatose.

4° Il est une autre question, que l'on ne discute guère en France, mais que nous abordons cependant, parce qu'elle a fait l'objet récemment de nouvelles études à l'étranger : ce sont les rapports du lymphosarcome avec la tuberculose.

Dès 1898, Sternberg avait invoqué le bacille de Koch comme agent étiologique des lymphosarcomes.

Brentano, Sabrazès, Ricker, Müller et d'autres auteurs, Ewing plus récemment, ont repris, en la modifiant, l'opinion de Sternberg. Dans d'autres formes de tumeurs lymphoïdes (1), on a mis sans doute en évidence la présence des bacilles de Koch au niveau du tissu tumoral. Dans le cas du lympho-sarcome, l'étiologie tuberculeuse a été par contre vivement critiquée par de nombreux auteurs et, en ces derniers temps, en Amérique, par Desjardines et Isaac.

La mise en évidence de bacilles de Koch n'est même pas une raison pour considérer que toutes les lymphomatoses, *a fortiori* des lymphosarcomes, reconnaissent pour cause, au moins occasionnelle, le bacille de Koch. L'existence du bacille dans les lésions n'apporte aucune preuve de son rôle pathogène. Et si Ameuille a pu retrouver le bacille de Koch dans

(1) Le lymphome généralisé (Sabrazès), la pseudoleucémie (Weigert).

les lymphosarcomes, il l'a trouvé aussi dans des ganglions apparemment normaux. Trop de caractères cliniques s'insurgent contre la pathogénie tuberculeuse du lymphome malin pour que nous fassions nôtre cette façon de voir.

5° Reste le retentissant échec de la thérapeutique par les radiations au cours de la poussée évolutive rapide de la maladie, alors que la radiothérapie avait remporté un grand succès initial. Nous ne soulignons cet échec que pour poser des problèmes et insister sur un point qui nous est, peut-être, trop favori.

Radiothérapie locale, télérœntgenthérapie, avaient laissé notre malade comme guérie. Fait important, c'est au niveau des localisations initiales qu'apparurent les premières récidives et non pas ailleurs, comme il est si fréquent lorsque l'on ne fait pas de télérœntgenthérapie. Voilà une occurence que nous avons déjà observée d'autres fois et sur quoi il nous paraît intéressant de penser.

D'autre part, la radiothérapie fut absolument inactive sur les localisations abdominales nouvelles, alors qu'elle venait de se montrer encore assez opérante sur la *récidive* locale sus-claviculaire. Dans ce gîte-ci, la « vaccination » aurait pu cependant expliquer un échec de la radiothérapie intérative (elle permet peut-être de comprendre la moindre efficacité de la seconde irradiation).

Mais la cavité abdominale était vierge de toute rœntgenthérapie. Or, on est accoutumé de voir des masses de lymphosarcome, même importantes, disparaître vite sous l'action des radiations. Ce n'est pas à dire que la structure histologique spéciale que nous avons soulignée soit en cause, puisqu'on la retrouve aussi bien dans les ganglions de la région sus-claviculaire. L'explication de l'inefficacité de l'irradiation abdominale est donc ailleurs. L'hypothèse la plus vraisemblable nous semble la suivante : c'est que, même dans les tumeurs radiosensibles, l'activité des rayons X semble d'autant plus réduite que ce qu'on appelle « l'état général du malade » est plus mauvais. Sans doute, cette hypothèse vaudrait d'être démontrée scientifiquement, mais elle a déjà pour elle la fréquence des observations en sa faveur. Or, cette notion, qui nous paraît assez peu mise en vue, tout au moins dans notre pays, nous semble, à nous, comme un des fondements essentiels de la radiothérapie, en clinique.

BIBLIOGRAPHIE

DESJARDINES (A.-U.) : « The etiology of lymphoblastoma. » (*Journ. Amer. Med. Assoc.*, 1934, vol. 103, p. 1033.)

EHRICH (J.-C.) et GERBER (J.-E.) : « The histogenesis of lymphosarcomatosis. » (*Amer. Journ. of Cancer*, 1935, v. 24, pp. 1-35.)

EWING (J.) : *Neoplasic diseases*, 3e édit., 1928, édit. Saunders, London, pp. 412-423.

GRAWITZ : *Virchow Arch.*, 1879, v. 176, p. 353.

ISAAC (L.) : « Lymphoma malignum (Hodgkin's disease) and lymphosarcoma. » (*Journ. Amer. Med. Assoc.*, 1931, v. 96, p. 421.)

MINOT (G.-R.) et ISAAC (R.) : « Lymphoblastoma (malignant lymphoma). » (*Journ. Amer. Med. Assoc.*, 1926, v. 86, pp. 1185-1189.)

MINOT (G.-R.) et ISAAC (R.) : « Lymphoblastoma (malignant lymphoma). » (*Ibid.*, 1926, v. 86, pp. 1265-1270.)

SABRAZÈS : *Gaz. Hebdom. de Bordeaux*, 1907, v. 28, p. 517.

STERNBERG (C.) : *Zeitschr. f. Heilk.*, 1898, v. 19, p. 21.

STERNBERG (C.) : « Lymphosarcomatose », dans le *Handb. d. spez. Pathol. Anat. u. Histol.*, vol. I, fasc. 1, Blut, Knochenmark; Lymphknoten u. Milk., p. 326.

WISEMAN (B.-K.) : « The blood pictures in the primary diseases of the lymphatic system. » (*Journ. Amer. Med. Assoc.*, 1936, v. 107, p. 2016.)

S. A. 315

SOCIÉTÉ ANATOMIQUE DE PARIS

(109e ANNÉE)

Séance du 1er juin 1939.

Présidence de M. NOËL FIESSINGER.

SOMMAIRE

COMMUNICATIONS

Anatomie.

ADRIÃO (MELO). — Sur un cas d'incurvation de l'aorte abdominale. 802

CARVALHO (ROBERTO) et RODRIGUES (LINO). — Etude radiologique de l'action vaso-motrice des interventions sur le plexus rénal..... 799

HUARD (P.). — L'anastomose centrale intermésentérique chez les Tonkinois 805

MONTEIRO (HERNANI), RODRIGUES (ALVARO) et PEREIRA (SOUSA). — Dédoublement du nerf phrénique dans sa portion cervicale..... 795

ZEREN (ZEKI). — La signification des arcades fibreuses..... 780

Anatomie pathologique.

CHIGOT (P.-L.). — Kyste solitaire du sein avec début de dégénérescence. 789

HUARD (P.). — Les lésions de l'intestin grêle au cours de l'évolution des colites tropicales..... 807

LAMARE (J.-P.), LARGET (M.) et ISIDOR (P.). — Aspect hypernéphroïde de certains épithéliomas de la prostate 785

LAMARE (J.-P.), LARGET (M.), BOISNEUF (J.-P.) et ISIDOR (P.). — Expression clinique ambiguë d'un cas d'interaction utéro-placentaire ... 788

LAMARE (J.-P.), LARGET (M.), BOISNEUF (J.-P.) et ISIDOR (P.). — Salpingo-ovarite aiguë avec pelvi-péritonite chez une jeune fille de dix-huit ans. Collection suppurée dans le Douglas. Tuberculose utéro-annexielle 780

LOZE et MÉNARD. — Dystrophie du genou gauche, par port de longue durée d'un appareil orthopédique, sans surveillance médicale..... 784

MÉNARD (L.). — Résection du genou gauche, après angulation ankylosée à angle droit..... 784

PEYROU et POUMEAU-DELILLE. — A propos des tumeurs du testicule.. 780

VERNE (J.) et LE MELLETIER (J.). — Troubles de la glycorégulation par lésion expérimentale de la base du cerveau : étude anatomique 792

COMMUNICATIONS

LA SIGNIFICATION DES ARCADES FIBREUSES

par

Zeki Zeren
Professeur agrégé à la Faculté de Médecine de Istambul.

(Paraît, en Mémoire original, dans ce numéro, p. 733.)

A PROPOS DES TUMEURS DU TESTICULE

par

Peyrou et Poumeau-Delille.

(Paraîtra, en Mémoire original, dans les ANNALES D'ANATOMIE PATHOLOGIQUE.)

SALPINGO-OVARITE AIGUË AVEC PELVI-PÉRITONITE CHEZ UNE JEUNE FILLE DE DIX-HUIT ANS. COLLECTION SUPPURÉE DANS LE DOUGLAS : TUBERCULOSE UTÉRO-ANNEXIELLE

par

J.-P. Lamare, M. Larget, J.-R. Boisneuf et P. Isidor.

OBSERVATION CLINIQUE. — Mlle M. R..., dix-huit ans, est hospitalisée le 27 juillet 1938, salle Mortemart, à l'Hôpital de Saint-Germain-en-Laye. Elle est envoyée par le docteur P..., avec le diagnostic d'appendicite.

A son entrée, sa température est à 38°9. Le pouls bat à 110.

A l'interrogatoire, elle dit accuser une douleur abdominale bas située, assez diffuse, mais prédominant à droite.

Il n'y a pas eu de vomissements, pas de diarrhée ni de constipation.

Cet état, d'apparition brutale, dure depuis six jours. A l'examen, c'est toute la symptomatologie d'une pelvi-péritonite aiguë d'origine appendiculaire probable.

Au toucher vaginal, l'utérus est rejeté à gauche par une masse douloureuse bombant dans les culs-de-sac droit et postérieur.

Mise au repos avec glace sur le ventre. Vaccination générale. Le 29 juillet, la température est à 38°.

C'est alors que, devant l'augmentation rapide de la collection suppurée du Douglas, l'on pratique une colpotomie.

Il s'écoule une grande quantité de pus jaune verdâtre, bien lié, que les examens de laboratoire montrent absolument amicrobiens.

Malgré les irrigations continues au Dakin par le drain de colpotomie, les vaccinations générales périodiques, la chimiothérapie et même un essai de vaccination locale, la température se maintient à 38°, atteignant même 40° les 8, 9 et 10 août, pour redevenir sensiblement normale à partir du 18 août.

A cette date, l'examen clinique montre une rétrocession manifeste des signes fonctionnels. L'examen des différents viscères est absolument satisfaisant. Les antécédents personnels de la malade montrent que, réglée à quatorze ans, elle le fut régulièrement jusqu'à seize ans. A partir de cette date, les règles deviennent douloureuses, irrégulières. Quelques pertes blanches depuis deux ans.

La malade présente les signes d'un basedowisme léger. M. B. : + 2,83.

Dans son entourage familial, on ne relève aucune maladie grave. *Il n'existe aucun cas de tuberculose dans sa famille.*

Mlle R... quitte le service le 28 août 1938, pour une longue convalescence. Celle-ci devait néanmoins être abrégée par un retour offensif du mal.

Pendant deux semaines, l'amélioration a semblé persister : la température est normale, les douleurs absentes.

Avec la troisième semaine, reviennent la fatigue, les douleurs abdominales. L'appétit est conservé.

Elle est à nouveau hospitalisée le 9 septembre 1938. L'examen révèle alors une volumineuse formation kystique, douloureuse, dans la fosse iliaque droite, nettement perceptible et délimitable par le toucher vaginal. L'utérus est dévié à gauche.

Jusqu'au 30 septembre, on essaie en vain, par la clinique, la radiologie, les épreuves multipliées de laboratoire, de faire la preuve de ce nouveau syndrome.

Jusqu'au 30 septembre, la thérapeutique médicale essaiera en vain de l'améliorer.

Dans ces conditions, on décide de pratiquer une laparotomie.

Intervention le 30 septembre (docteurs Lamare-Boisneuf) : Incision médiane sous-ombilicale. Grande quantité de liquide citrin d'ascite libre, formant par ailleurs de nombreux kystes. Adhérences multiples formant toile d'araignée, unissant le tractus génital aux anses intestinales.

Section progressive, méthodique des adhérences.

Mise en place de la valve de Doyen. Les organes génitaux apparaissent alors en un bloc rouge, bosselé, adhérent de partout.

Appendicectomie (appendice purulent).

A gauche, libérant peu à peu les annexes, on décolle une grosse formation kystique, incluse dans le ligament large. Section des pédicules gauches. Le corps utérin se dessine au bout d'une trompe énorme.

A droite, rupture partielle des annexes au cours des manœuvres de libération. Section des pédicules droits. On peut alors relever l'utérus. Dans le cul-de-sac du Douglas, on trouve un magma blanchâtre.

Décollement difficile du cul-de-sac vésico-utérin.

Section du col utérin.

Mickulicz. Parois aux fils de bronze.

La malade sort de l'Hôpital, complètement guérie, le 19 novembre 1938. Elle est revue le 26 mai 1939. Son état général est excellent. Elle a augmenté de poids (7 kilos) et ne présente aucun trouble. Les règles sont conservées, bien que diminuées (un fragment d'ovaire fut laissé en place dans l'abdomen).

ETUDE ANATOMO-PATHOLOGIQUE DE LA PIÈCE OPÉRATOIRE. — L'appareil génital est augmenté de volume, dans son ensemble; les trompes sont grosses, boudinées. Leur section laisse écouler un pus épais, jaunâtre. L'utérus, sur sa tranche de section, est congestionné. On ne remarque aucune autre lésion visible à l'œil nu ni à la loupe.

L'étude histologique de fragments d'utérus, de trompes et d'ovaires,

FIG. 1. — *Follicule tuberculeux dans l'endomètre.*

montre (fig. 1 et 2) la présence de lésions tuberculeuses indiscutables. Il faut signaler cependant que, au niveau des trompes et des ovaires, la tuberculose prend la forme ulcéro-caséeuse, alors que, au niveau de l'utérus, elle est strictement folliculaire et siège *uniquement dans la muqueuse*. Nous avons cherché en vain de semblables lésions au niveau de la séreuse utérine. La présence de bacilles acido-résistants nous permet de confirmer notre diagnostic.

Ainsi notre malade, qui a présenté la plus justement redoutée des formes cliniques de tuberculose génitale, a échappé à la fistulisation mal-

gré la colpotomie et le traumatisme du drain laissé en place dix-huit jours. Elle a de même échappé à la généralisation tuberculeuse.

Néanmoins, malgré l'excellence de l'état actuel, quel sera l'avenir éloigné de cette jeune fille ? Il serait hasardeux d'en préjuger.

Du point de vue anatomo-pathologique, nous conclurons avec P. Mou-

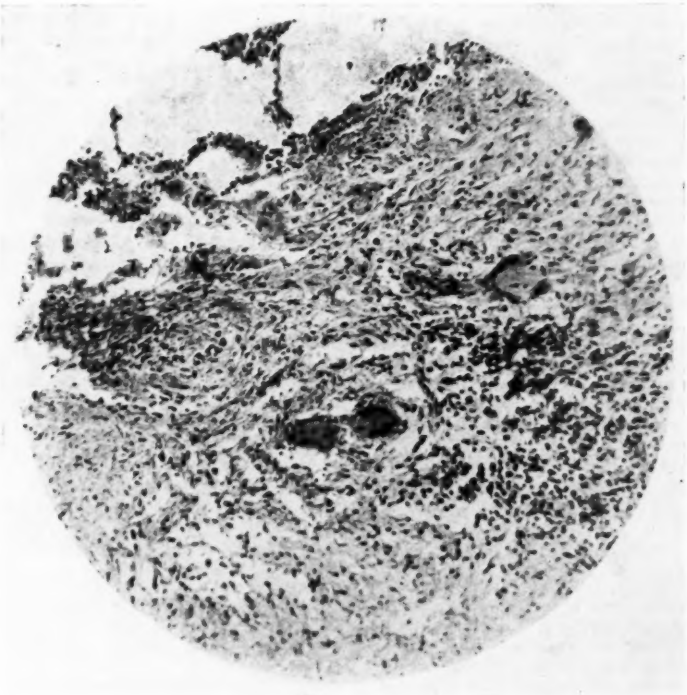

FIG. 2. — *Paroi d'une cavité de fonte caséeuse.*

longuet (1) que, dans de semblables cas, l'examen histologique, clef de l'étiologie de l'affection, a une conséquence pratique : la direction des suites opératoires, et une conséquence théorique : la notion de la fréquence exacte des lésions tuberculeuses de l'appareil génital de la femme.

(Travail du Centre chirurgical de Saint-Germain-en-Laye.)

(1) MOULONGUET (P.) : « Etude clinique de la tuberculose utéro-annexielle. » (Congrès de l'Association des Gynécologues et Obstétriciens de Langue française, Paris, octobre 1935, in *Gynécologie et Obstétrique*, p. 147.)

DYSTROPHIE DU GENOU GAUCHE, PAR PORT DE LONGUE DURÉE D'UN APPAREIL ORTHOPÉDIQUE, SANS SURVEILLANCE MÉDICALE

par

Loze et Ménard (Berck-Plage).

L'enfant G. P..., née le 27 février 1931, présentait des troubles congénitaux multiples, au niveau des membres inférieurs. A droite, syndactylie des trois premiers orteils. A gauche, luxation congénitale de la hanche, qui a été réduite et ne laisse que peu de traces. Un pied bot varus équin, enfin une luxation du tibia en arrière, au niveau du genou.

Ce dernier accident n'a été constaté médicalement que fin 1932. Une extension continue est pratiquée, pour maintenir la réduction de la luxation du genou, obtenue sous anesthésie générale.

Au début de l'année 1933, l'extension de la jambe gauche sur la cuisse est maintenue par un appareil orthopédique, puis les parents changent de pays, et l'appareil est laissé indéfiniment, sans aucune surveillance médicale. Progressivement, l'appareil cède, et il se constitue une flexion apparente de 70°. En 1935, les parents s'aperçoivent que la jambe présente un aspect anormal, et consultent alors divers médecins et chirurgiens.

Non seulement la jambe fait sur la cuisse un angle d'environ 70°, mais les extrémités en présence, du tibia et du fémur, font hernie à travers une fenêtre prégonale, s'incurvant sur les bords supérieur et inférieur de cette fenêtre, de telle sorte que les extrémités font entre elles un angle de 55°, lorsque les diaphyses sont sensiblement à 90° et que l'angle clinique ouvert en arrière de la cuisse est légèrement supérieur, ainsi que le démontrent les radiographies. La rotule est projetée plus de 3 centimètres au-dessus du cartilage diaépiphysaire du fémur. Une extension continue est essayée, mais amène des troubles circulatoires du pied et de la jambe. Une intervention en quelque sorte exploratrice, de la région poplitée, montre le *paquet vasculo-nerveux, immédiatement tendu sous les téguments postérieurs de la région poplitée.*

L'âge de l'enfant contre-indique une résection orthopédique du genou. Les troubles circulatoires de la jambe et du pied, et l'existence d'un pied bot varus équin du même côté, nous ont conduits à pratiquer l'amputation de cuisse, aussi bas que possible, mais en tenant compte de la nécessité de matelasser le moignon par des tissus mous sains.

Sur la pièce anatomique, on peut constater l'angulation ouverte en avant et en haut du fémur, 7 à 8 centimètres au-dessus de son extrémité; l'incurvation ouverte en bas et en avant du tibia, à 4 centimtères de son extrémité supérieure. Les parties molles étaient à peu près inexistantes en avant de cette angulation.

RÉSECTION DU GENOU GAUCHE, APRÈS ANGULATION ANKYLOSÉE A ANGLE DROIT

par

L. Ménard (Berck-Plage).

Un malade, atteint de tumeur blanche du genou gauche, dans la seconde enfance, nous est présenté à seize ans, avec une ankylose en flexion à angle droit.

Les mensurations des deux membres inférieurs, grand trochanter à la malléole interne, genoux fléchis symétriquement, le fil passant en avant du genou, montrent un raccourcissement de plus de 8 centimètres, par troubles trophiques du membre inférieur malade.

La résection pratiquée, aussi économique que possible, laissant une flexion d'environ 10°, laisse un raccourcissement d'environ 12 centimètres.

En cours de résection, nous avons pu constater que les *vaisseaux étaient au voisinage du fond, c'est-à-dire de la partie antérieure du creux poplité*, et nous avons pu les laisser en très légère tension, sans provoquer de troubles trophiques.

Le malade, hanché sur la jambe droite, présente une taille de 1 m. 70; hanché sur la jambe gauche, 1 m. 58. La boiterie est considérable; l'état social, pauvre, du malade, rend difficile le port d'un appareil orthopédique, soulevant le pied gauche. Nous comptons pratiquer prochainement un raccourcissement de 8 à 9 centimètres du fémur droit, qui laisserait une taille de plus de 1 m. 60, et une différence de longueur des deux membres inférieurs de 3 à 4 centimètres, nécessaire pour éviter au malade toute tendance à faucher.

ASPECT HYPERNÉPHROÏDE DE CERTAINS ÉPITHÉLIOMAS DE LA PROSTATE

par

J.-P. Lamare, M. Larget et P. Isidor.

Observations cliniques. — 1° M. Mau... (Eugène), cinquante-sept ans. Début des troubles en mai 1938. Mictions lentes à se produire, sans pollakiurie diurne ni nocturne.

Le 8 juin 1938, le toucher rectal révèle une prostate un peu augmentée de volume, sauf au niveau du lobe gauche qui porte un noyau dur. Cystostomie le 16 juin 1938.

Le malade reçoit ensuite trois séries de cinq injections de testostérone. Le 26 janvier 1939, prostatectomie transvésicale difficile à cause des adhérences. Cicatrisation en un mois.

2° M. Duj... (Raymond), soixante-quatre ans. Le début des accidents se traduit, en mai 1938, par une pollakiurie diurne. Mictions difficiles. Rétention aiguë en octobre 1938.

Le malade est alors sondé régulièrement et subit deux séries de cinq injections de destostérone sans résultat fonctionnel appréciable.

Le toucher rectal, pratiqué au début de novembre, montre une prostate augmentée de volume présentant un noyau dont les irrégularités nombreuses sont dures.

Cystostomie le 11 novembre 1938. Prostatectomie, 27 décembre; difficile en arrière et à gauche. Suites normales.

3° M. Tr... (Aimé), soixante-dix ans. Début des troubles en juillet 1938, caractérisés par des mictions difficiles sans pollakiurie diurne ni nocturne.

Rétention aiguë le 28 août 1938. Au toucher rectal, la prostate est grosse et dure à gauche.

Cystostomie le 30 août. Prostatectomie le 3 décembre 1938, relativement facile. Cicatrisation en quinze jours. Mort subite trois semaines après la cicatrisation, le matin, au saut du lit.

Ces trois observations de tumeur de la prostate, si elles sont banales dans leur histoire clinique, présentent néanmoins un certain intérêt du point de vue anatomo-pathologique. En effet, dans les trois cas, l'examen histologique de la tumeur montre, en dehors des aspects caractéristiques de l'épithélioma glandulaire typique ou atypique de la prostate, des for-

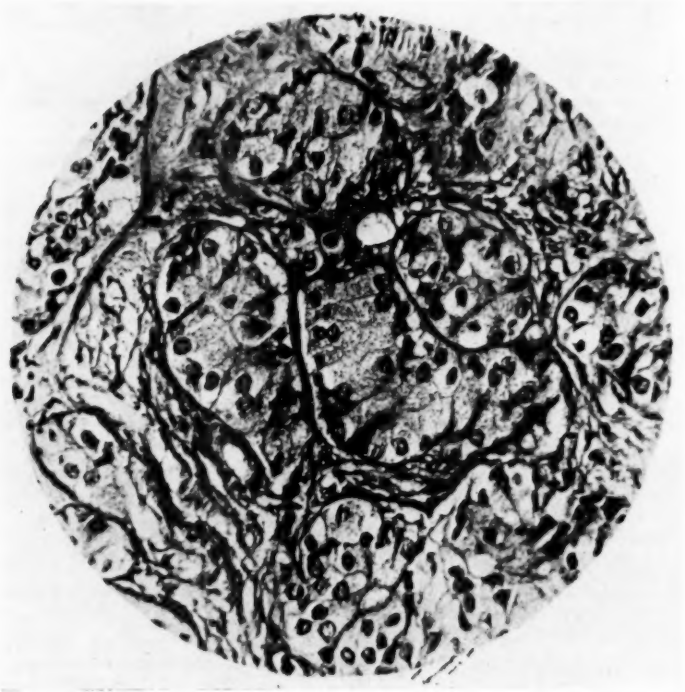

FIG. 1. — *Epithélioma à « cellules claires » de la prostate (aspect trabéculaire).*

mations cordonales ou des plages épithéliales qui rappellent étrangement l'histoire bien connue des tumeurs à cellules claires du rein. Ces cordons et ces plages sont, en effet, constitués par des cellules polyédriques dont le cytoplasme est rendu transparent par une infinité de vacuoles, et dont le noyau est arrondi et centre l'élément comme un battant de cloche (fig. 1 et 2).

Il n'est pas moins intéressant de signaler que l'on trouve ici, comme dans les tumeurs à cellules claires du rein, toutes les formes de transi-

tion entre les cellules qui bordent les cavités glandiliformes et les cordons et les plages que nous venons de décrire.

Nous pensons que ces trois observations sont un nouvel argument en faveur de la théorie autochtone des épithéliomas à cellules claires, soutenue depuis 1926 par G. Roussy et R. Lœroux.

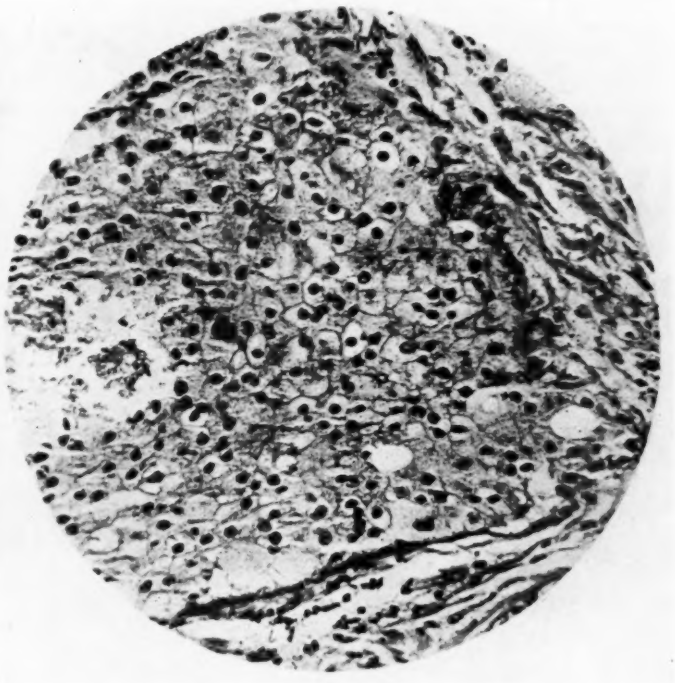

Fig. 2. — *Epithélioma à « cellules claires » de la prostate (aspect en plage).*

Le rein et la prostate ne sont pas, d'autre part, les seuls organes où peut se développer ce type de tumeur, puisque, par une heureuse coïncidence, MM. Marza et Dobresco rapportent, à cette même séance, un cas particulièrement intéressant d'épithélioma de l'utérus à cellules claires.

(Travail du Centre chirurgical de Saint-Germain-en-Laye.)

EXPRESSION CLINIQUE AMBIGUË D'UN CAS D'INTERACTION UTÉRO-PLACENTAIRE

par

J.-P. Lamare, M. Larget, J.-P. Boisneuf et P. Isidor.

OBSERVATION CLINIQUE. — Mme Leg..., trente-huit ans, est hospitalisée, le 6 avril 1939, à l'Hôpital de Saint-Germain-en-Laye pour des métrorragies avec diagnostic de fibrome. Si l'on remonte dans les antécédents récents de la malade, on note un retard de règles de huit jours en septembre 1938. Huit jours après, nouvelles pertes sanglantes, puis tout rentre dans l'ordre jusqu'au mois de mars 1939. A cette époque, ses règles durent huit jours, elles sont abondantes et mêlées à de nombreux caillots. Le 5 avril, apparaît alors l'hémorragie qui devait la faire hospitaliser. On intervient avec le diagnostic de fibrome utérin. A l'intervention, l'utérus est augmenté de volume (tête de nouveau-né). Fait particulier : *le fond de l'utérus s'écrase sous la pince de Museux*. Hystérectomie sub-totale; fermeture en trois plans. Suites opératoires normales. Mme Leg... est revue en mai 1939. Sa santé est excellente.

L'examen anatomo-pathologique de la pièce opératoire permet de constater l'existence d'une zone rouge noirâtre intéressant le tiers de la surface de l'endomètre et atteignant le myomètre. En dehors de cette formation, l'endomètre paraît très épaissi.

Histologiquement, cette zone noirâtre correspond à une formation hémorragique déjà organisée intéressant la muqueuse et la région superficielle du myomètre. On est frappé par les profondes modifications des fibres musculaires au contact de cette zone. Les fibres sont, en effet, turgescentes, leur cytoplasme clair est parsemé de myofibrilles en voie de désintégration; leur noyau est bourgeonnant. On remarque très fréquemment des éléments multinucléés.

A la suite de précédentes recherches, un tel aspect devait nous faire penser à une rétention placentaire. Sur la coupe examinée, nous n'avons cependant pas pu mettre en évidence d'élément fœtal. Des prélèvements répétés nous ont permis d'observer non point des villosités complètes, mais des massues trophoblastiques siégeant tantôt dans la zone hémorragique, tantôt dans la lumière des vaisseaux de l'endomètre. Il s'agissait donc ici d'une réaction myométriale vis-à-vis de débris de trophoblastes.

1° Du point de vue clinique, les antécédents de la malade et son examen ne pouvaient pas faire penser à une rétention placentaire après un avortement qui semble bien être passé inaperçu.

2° Si un diagnostic correct avait été posé avant l'intervention, nous croyons que la conduite thérapeutique n'aurait pu être différente de celle que nous avons suivie. Nous pensons, en effet, après le professeur A. Couvelaire, qu'il est dangereux de cureter ou même de curer un utérus dans les cas de métrorragies tardives des suites de couches (et nous ajouterons ici : des suites d'avortement).

Du point de vue anatomo-pathologique, nous voulons insister une fois de plus sur les modifications, que nous croyons *spécifiques*, que subissent les fibres musculaires du myomètre en contact *prolongé* avec des éléments du trophoblaste. Une action hormonale ovarienne nous semble être ici un épiphénomène.

(Travail du Centre chirurgical de Saint-Germain-en-Laye.)

KYSTE SOLITAIRE DU SEIN AVEC DÉBUT DE DÉGÉNÉRESCENCE

par

P.-L. Chigot.

Nous avons eu l'occasion d'observer une volumineuse tumeur du sein chez une femme de soixante et onze ans, qui s'est révélée être un kyste du sein présentant un début de dégénérescence au niveau d'une formation polypoïde intra-kystique. En voici l'histoire :

Mme K..., pensionnaire à l'Hospice de la Salpêtrière, connaissait l'existence d'une tumeur dans son sein gauche depuis six ans. Mais, depuis quelques mois,

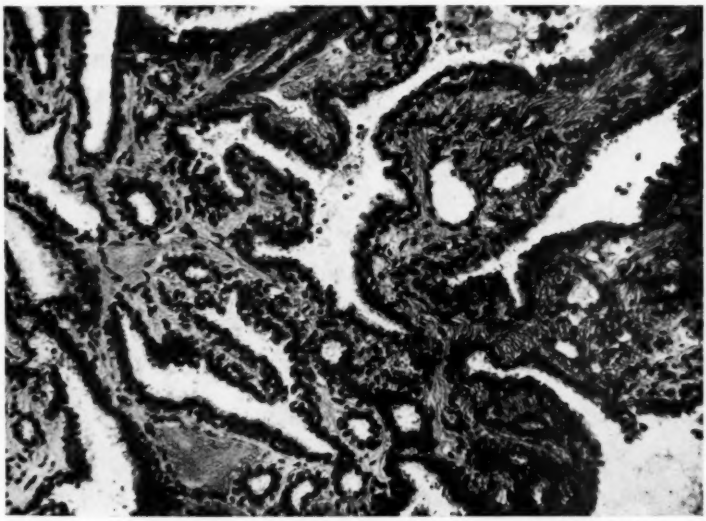

FIG. 1.

cette grosseur avait augmenté assez rapidement, ce qui amena la malade à nous consulter.

Nous constatons alors une tuméfaction un peu plus grosse qu'un œuf, dans le quadrant inféro-externe du sein gauche. La peau qui la recouvre est tendue sur elle et violacée.

En la palpant, nous trouvons qu'elle est de consistance dure, résistante, homogène; ses contours sont réguliers et nets.

Elle n'adhère pas à la peau, elle est bien mobile sur les plans profonds. Le mamelon n'est pas rétracté.

Enfin on ne trouve pas de réaction ganglionnaire.

Malgré ces signes de bénignité, nous faisons des réserves quant à la malignité à cause de l'âge, du développement rapide de l'aspect de la peau tendue sur la tumeur, comme on le voit devant les tumeurs conjonctives malignes.

Cependant, en raison de l'absence de toute réaction ganglionnaire et du fait qu'il s'agissait d'une malade âgée et fatiguée, nous pratiquons l'intervention limitée suivante :

Intervention le 19 novembre 1938 : On circonscrit au bistouri électrique, au large de la tumeur, la presque totalité de la glande mammaire.

Dans la profondeur, on décolle facilement la glande du plan des pectoraux. L'hémostase est réalisée avec l'électrode diathermique pour les petits vaisseaux, au catgut pour les gros.

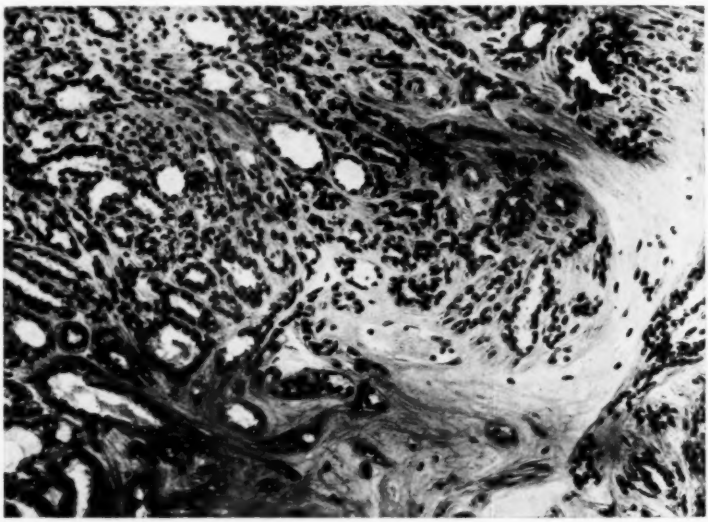

FIG. 2.

Crins sur la peau et drainage filiforme. Les suites sont simples. Retour dans sa division le 9 décembre; la malade est venue en bonne santé en 1939.

Macroscopiquement : Il s'agit d'un kyste volumineux comme un gros œuf. Le contenu du kyste séro-hématique s'écoule au moment de l'ouverture. Il n'existe aucune autre formation kystique dans le sein.

Une tumeur murale polypoïde largement sessile fait saillie à l'intérieur du kyste. Elle s'insère sur la face postérieure, elle est grosse comme une fève.

Voici l'examen histologique qu'a pratiqué le docteur Ivan Bertrand :

Au point de vue architectural, la tumeur se présente comme un cysto-adénome géant. Tumeur papillaire, offrant par endroits des arborisations à type villeux.

Partout les divers bourgeons et villosités secondaires présentent la double structure myo-épithéliale caractéristique des acini mammaires. Parfois l'assise épithéliale interne offre une disposition ciliée.

Le stroma conjonctif est généralement réduit à des axes d'épaisseur variable

et très irrégulièrement ramifiés. Il renferme de nombreuses fibres musculaires lisses, appartenant à l'assise myo-épithéliale des revêtements superficiels.

Çà et là, des placards fibroïdes hyalins forment des nodules massifs, dans lesquels il est fréquent de voir des cristaux de pigments sanguins. Cette tumeur fort ancienne a subi des remaniements profonds, qui se sont prolongés pendant plusieurs années. Des hémorragies successives intra-kystiques on interstitielles, secondairement organisées, ont donné à la tumeur un aspect complexe comme celui de certains goitres.

Il est indiscutable que le polype intra-kystique est actuellement en dégénérescence maligne. Dégénérescence assez spéciale qui ne se traduit pas par une

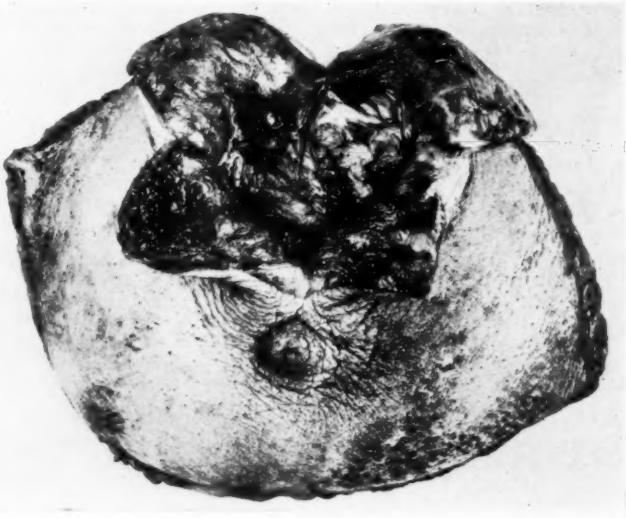

FIG. 3.

brutale éclosion de tares cytologiques, mais par une dédifférenciation épithéliale progressive, accompagnée d'un pouvoir d'infiltration.

Sur une coupe passant par l'axe de la tumeur murale, on reconnaît que la paroi fibreuse du kyste est éraillée et se trouve franchie par les éléments épithéliaux.

Le stroma, à l'intérieur du polype, se trouve également infiltré de masses épithéliales atypiques ou pseudo-glandulaires offrant des aspects caractéristiques d'épithélioma trabéculaire ou pseudo-glandulaire.

En ces points, l'assise musculaire s'efface entièrement. Coiffant certains bourgeons, on observe également de larges placards formés de gros éléments polyédriques à noyaux énormes, bourgeonnants, souvent multiples pour une même cellule. Le protoplasme est largement vacuolaire, presque bulleux. Les mitoses restent toutefois exceptionnelles.

L'absence de malignité *cytologique* est au contraire de règle au niveau des masses épithéliales incluses dans le stroma.

Nous concluons à une tumeur intra-canaliculaire, initialement bénigne et dont l'architecture générale reste celle d'un adéno-papillome.

La dégénérescence maligne, caractérisée par un indiscutable pouvoir d'infiltration cellulaire, contraste avec la pauvreté des tares cytologiques.

La malignité de cette tumeur est donc très atténuée, tout en admettant la possibilité d'une métastase ganglionnaire homotypique.

Les kystes solitaires du sein ne sont pas fréquents. Lecène dit n'en avoir observé qu'une dizaine. On parle souvent de kyste du sein, mais il ne s'agit en réalité que d'éléments de mammite scléro-kystique individualisés par leur taille. La forme kystique du cancer du sein n'est pas exceptionnelle, et Moulonguet en rappelait récemment la fréquence à l'Académie de Chirurgie, à propos d'une observation de Yanopulo. Il existe enfin des pseudo-kystes inflammatoires comme en a observé Bréchot, ou de nature probablement tuberculeuse dans un cas de Basy. Notre observation ne semble pas rentrer dans un de ces chapitres, et mérite bien d'être classée dans celui des kystes solitaires du sein. A ce titre, elle nous a déjà semblé digne d'être signalée.

Mais le point qui nous paraît le plus intéressant est la constatation de cette formation polypoïde isolée sur une paroi, par ailleurs absolument lisse et qui se révèle, à l'examen histologique, de nature maligne.

Sans entrer ici dans le problème des rapports des tumeurs bénignes et malignes, nous nous bornerons à enregistrer notre observation qui nous paraît un fait assez précis pour servir à l'étude de sa solution.

(Clinique chirurgicale de la Salpêtrière.)

TROUBLES DE LA GLYCORÉGULATION PAR LÉSION EXPÉRIMENTALE DE LA BASE DU CERVEAU : ÉTUDE ANATOMIQUE

par

J. Verne et J. Le Melletier.

A la suite des travaux de Aschner, de Camus et Roussy, Camus, Gournay et Legrand ont montré, en 1925, que des lésions expérimentales portant sur le diencéphale sont capables de produire une glycosurie durable chez le lapin. Ils ont attribué celle-ci à l'atteinte d'un centre régulateur du métabolisme hydrocarboné qu'ils localisent au niveau des noyaux paraventriculaires du tuber.

Goormagtigh et de Wulf, en 1929, ont reproduit la glycosurie chez le même animal par instillation d'acide chromique dans la région de la base du cerveau. A l'examen anatomique des animaux glycosuriques, ils ont constaté des altérations diffuses du mésocéphale et du diencéphale, lésions de dégénérescence mucocytaire consistant en une fonte mucoïde de la névroglie.

Nous avons obtenu nous-mêmes des résultats du même ordre : 5 fois

une glycosurie notable sur 18 lapins opérés. Les modifications de la tolérance hydrocarbonée étudiée à l'aide de l'épreuve d'hyperglycémie, provoquée par injection intrapéritonéale de glucose, ont été indiquées ailleurs. Nous apportons ici les résultats de l'étude anatomique de l'appareil glandulaire de ces animaux.

Nous avons opéré sur des lapins mâles, pesant environ 2 kilos, nourris exclusivement de feuilles de choux et de pain en quantité modérée. Plusieurs animaux, présentant une glycosurie spontanée ou une glycémie anormalement élevée, ont été écartés.

La lésion de la base du cerveau a été réalisée à l'aide de petits tubes capillaires remplis d'une solution d'acide chromique au centième et laissés à demeure.

Sur 18 animaux opérés, 11 ont survécu.

5 ont présenté une glycosurie apparue au plus tôt sept jours, et au plus tard cinq mois après l'intervention.

Chez 7 animaux, l'hyperglycémie obtenue par injection intrapéritonéale de glucose, plusieurs mois après l'intervention, a montré, comparativement avec les courbes obtenues antérieurement chez les mêmes sujets et chez des lapins normaux, des chiffres beaucoup plus élevés.

L'examen anatomique a donné les résultats suivants :

1. Animaux ayant présenté une glycosurie notable. — *Lapin 6* : Cerveau : lésions de dégénérescence mucocytaire largement étendues sur la ligne médiane et symétriquement de chaque côté, au niveau de la partie antérieure de l'éminence tubérienne, retrouvées sur une longueur de 1 millimètre environ.

Hypophyse : normale.

Pancréas : les îlots de Langerhans paraissent plus nombreux et plus volumineux que normalement; certains d'entre eux sont mal limités, aspect évoquant des phénomènes de balancement entre la glande exocrine et la glande endocrine.

Surrénales : hyperplasie assez notable de la corticale, aspect clair des cellules médullaires.

Foie : lésions de cirrhose légère, richesse en glycogène nettement inférieure à la normale.

Lapin 9 : Cerveau : zone de nécrose importante intéressant le diencéphale et le tuber, dégénérescence mucocytaire étendue de la névroglie.

Hypophyse détruite.

L'animal est mort spontanément et les autres organes n'ont pu être étudiés.

Lapin 12 : Cerveau : nécrose de la région tubérienne entourée d'une zone de dégénérescence mucocytaire qui paraît envahir progressivement le tissu nerveux.

Hypophyse : le lobe glandulaire est d'aspect normal; on note cependant une certaine prédominance des cellules éosinophiles.

Pancréas : les îlots de Langerhans sont peu nombreux, leurs contours mal définis, les cellules claires, certaines vacuolisées. Les cellules des acini glandulaires contiennent des grains de sécrétion.

Surrénales : hyperplasie notable de la corticale, aspect clair des cellules de la médullaire.

Foie : richesse en glycogène nettement inférieure à la normale. Les cellules hépatiques sont claires.

Lapin 15 : Cerveau : la lésion située en arrière du tuber, au niveau des tubercules mamillaires, n'est pas intéressée par les coupes de la région infundibulo-tubérienne qui ont été pratiquées.

Hypophyse : normale.

Pancréas : pauvre en îlots de Langerhans.

Surrénale : hyperplasie de la corticale; la médullaire est d'aspect sensiblement normal.

Foie : richesse en glycogène sensiblement normale. Cellules hépatiques d'aspect normal.

Lapin 18 : Cerveau : zone nécrotique au niveau du tuber, entourée d'une zone de dégénérescence mucocytaire qui s'étend latéralement par rapport à elle, progressant dans la substance blanche.

Hypophyse : le lobe glandulaire est d'aspect normal; on note cependant la prédominance des cellules éosinophiles.

Pancréas : les îlots de Langerhans sont peu nombreux, leurs contours mal délimités, les cellules claires, certaines vacuolisées.

Surrénales : hyperplasie discrète de la corticale, aspect clair des cellules de la médullaire.

Foie : richesse en glycogène sensiblement normale : de place en place, seulement quelques îlots présentent une richesse un peu inférieure. Les cellules hépatiques sont claires.

2. Animaux n'ayant pas présenté de glycosurie notable. — *Lapin 4* : Cerveau : lésion très antérieure et latérale, au niveau du lobe frontal droit, non intéressée par les coupes de la région infundibulo-tubérienne.

Hypophyse : normale.

Pancréas : les îlots de Langerhans sont rares et petits. Les cellules exocrines sont chargées de grains de sécrétion.

Surrénale : la corticale est d'aspect normal.

Le foie n'a pas été examiné.

Lapin 5 : Cerveau : large zone de nécrose siégeant latéralement, du côté droit de la masse cérébrale.

Hypophyse détruite.

Foie : d'aspect normal un peu congestionné.

Le pancréas et les surrénales n'ont pas été examinés.

Lapin 8 : Cerveau : destruction nécrotique de toute la base du diencéphale sur une étendue assez considérable, entourée d'une zone de dégénérescenc mucoïde de la névroglie.

Hypophyse : le lobe glandulaire est détruit.

Surrénales : la corticale est normale, les cellules de la médullaire sont un peu claires.

Foie : coccidiose. Aspect sensiblement normal en dehors des zones parasitées.

Le pancréas n'a pu être examiné par suite d'une erreur de prélèvement.

Lapin 16 : Cerveau : lésion très antérieure, au niveau du lobe frontal droit, non intéressée par les coupes de la région diencéphalique.

Hypophyse : le lobe glandulaire est d'aspect normal; on note cependant une proportion un peu plus importante que normalement de cellules éosinophiles.

Pancréas : les îlots de Langerhans sont normaux, les cellules exocrines chargées de grains de sécrétion.

Surrénale : très légère hyperplasie corticale.

Foie : richesse en glycogène très inférieure à la normale; les cellules de la zone périportale en sont entièrement dépourvues.

Lapin 17 : Cerveau : lésion très postérieure, au niveau du sillon préprotubérantiel, non intéressée par les coupes pratiquées au niveau de la région diencéphalique.

Hypophyse : normale.

Pancréas : les îlots de Langerhans sont peu nombreux, d'aspect normal. Les cellules exocrines sont chargées de grains de sécrétion.

Surrénales : normales.

Le foie n'a pas été examiné.

Lapin 23 : Cerveau : lésion très latérale non intéressée par les coupes pratiquées au niveau de la région diencéphalique.
Hypophyse : normale.
Pancréas : normal.
Foie : pauvre en glycogène ; parasité.

En résumé :

1° Sur 5 animaux ayant présenté une glycosurie notable, 4 étaient porteurs d'une lésion nerveuse étendue, du type décrit par Goormagtigh et de Wulf, débordant largement la région infundibulo-tubérienne. Chez le cinquième, les lésions, plus postérieures, n'intéressaient pas le tuber.

2° 3 fois sur 11, l'hypophyse glandulaire avait été détruite par l'intervention; sur les 8 cas où elle n'avait pas été blessée, 5 fois elle était normale, 3 fois elle présentait une augmentation relative du nombre des cellules éosinophiles.

3° Le pancréas présentait, 5 fois sur 9, une diminution évidente du nombre et de la taille des îlots de Langerhans; une fois, chez un animal glycosurique (lapin 6), ceux-ci étaient au contraire augmentés en nombre et en volume.

4° 3 fois sur 9, il existait une hyperplasie notable de la cortico-surrénale.

5° 4 fois sur 8, le foie était anormalement pauvre en glycogène.

Il apparaît donc qu'une lésion expérimentale de la base du cerveau, portant sur la région diencéphalique, peut entraîner non seulement des troubles notables de la glycorégulation, mais encore l'apparition de modifications organiques des glandes endocrines, en particulier des îlots de Langerhans et des surrénales, qui semblent indépendantes de l'état de l'hypophyse.

DÉDOUBLEMENT DU NERF PHRÉNIQUE DANS SA PORTION CERVICALE

par

Hernani Monteiro, Alvaro Rodrigues et Sousa Pereira (Pôrto).

Zeki Zeren et Mehmet Ali Oya, d'Istambul, ont présenté, à la *Société Anatomique de Paris* (séance du 30 mars), un cas de division par dédoublement du nerf phrénique dans la région cervicale, observé sur le côté gauche d'un cadavre de femme d'âge moyen (1).

Les auteurs attirent l'attention sur la rareté d'une telle disposition, mentionnant que Hovelacque n'en a relevé que deux cas dans la littérature anatomique.

Nous croyons que le cas décrit par les auteurs d'Istambul est le seul trouvé sur les 300 préparations que Zeki Zeren a faites pour étudier le

(1) Zeki Zeren et Mehmet Ali Oya : « Division par dédoublement du nerf phrénique dans la région cervicale. » (*Ann. d'Anat. path. et d'Anat. norm. méd.-chir.*, avril 1939, p. 506.)

trajet et la topographie du nerf phrénique dans sa portion cervicale chez l'Homme (1).

Nous avons observé, au contraire, un haut pourcentage de cas de dédoublement du phrénique dans la région sus-claviculaire. En effet, en 1928, pour l'étude de ce nerf, nous avons eu l'occasion de disséquer 13 cadavres de fœtus et d'adultes, et dans le petit nombre de nos préparations, — seulement 2, — nous avons observé 6 cas de la variation.

Obs. I. — Cadavre d'homme, à droite (fig. 1, *A*). Le nerf phrénique prenait naissance de CIV par une seule racine, laquelle, entre CIV et CV, se bifurquait, originant deux branches nerveuses : l'une externe, plus grêle, l'autre interne, plus volumineuse, qui envoyait une courte anastomose pour CV. Les deux branches de bifurcation se réunissaient un peu plus bas pour constituer le tronc du phrénique.

Obs. II. — Cadavre d'homme, à gauche (fig. 1, *B*). De CIV, se détachait un tronc nerveux qui, 15 millimètres au-dessous, se divisait en deux branches :

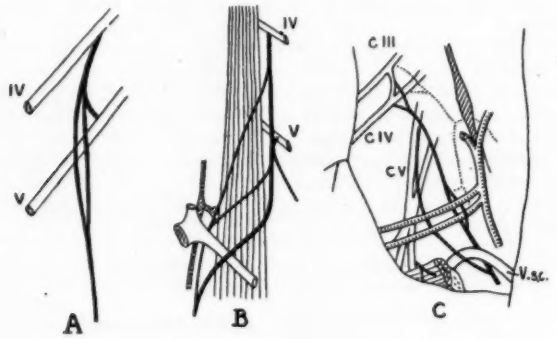

Fig. 1.

l'une externe, plus volumineuse, et l'autre interne, plus grêle. Cette branche croisait la face antérieure du scalène antérieur, tandis que la première longeait le bord externe du muscle et, seulement à 7,5 cm. au-dessous de CIV et à 1 centimètre au-dessus de la clavicule, se portait en dedans et croisait la face antérieure du scalène, passant devant la veine sous-clavière.

La branche externe croisait la face antérieure de CV et, après avoir reçu quelques fibres de cette paire nerveuse, donnait en dehors le nerf du sous-clavier, et en dedans (à 5 centimètres au-dessous de CIV) un rameau, de 35 millimètres, qui croisait la face antérieure du scalène et se réunissait à la branche interne au niveau de la veine sous-clavière. Le tronc nerveux résultant passait derrière cette veine, s'anastomosait avec le sympathique et, au niveau de la Ire côte (12,5 cm. au-dessous de CIV), se réunissait avec la branche externe du phrénique déjà décrite.

(1) Zeki Zeren : « Trajet et topographie du nerf phrénique dans sa portion cervicale. » (*Id.*, p. 501.)
Hernani Monteiro, Alvaro Rodrigues et Sousa Peireira : « Sôbre os ramos de origem do nervo frénico. » (*Arquivos de Anatomia e Antropologia*, Lisboa, vol. XI, 1927, p. 373.)

Comme on peut voir très clairement sur la figure 1, *B*, la branche principale du phrénique longeait le bord externe du scalène et elle croisait la face antérieure du muscle seulement au niveau de la clavicule.

Obs. III. — Fœtus ♂, de six mois de gestation, à droite (fig. 1, *C*). Le phrénique naissait par deux racines (l'une, principale, de CIV; l'autre, très grêle, de l'anse CIII-CIV). Le nerf croisait le scapulaire de haut en bas et de dehors en dedans. Au niveau de l'artère scapulaire postérieure, il se divisait en deux rameaux ; l'un d'eux, très grêle, passait devant l'artère, et l'autre, beaucoup plus volumineux, derrière. Ces deux rameaux se réunissaient et il se formait de la sorte une boutonnière nerveuse que le vaisseau traversait.

Le phrénique descendait derrière la veine sous-clavière et il recevait, au niveau de la Ve côte, un paraphrénique, détaché de CV, qui croisait la face antérieure de la veine.

Obs. IV. — Fœtus ♂, à droite (fig. 2, *A*). Le phrénique, détaché de CIV, envoyait une anastomose à CV et, immédiatement au-dessous, se partageait en deux

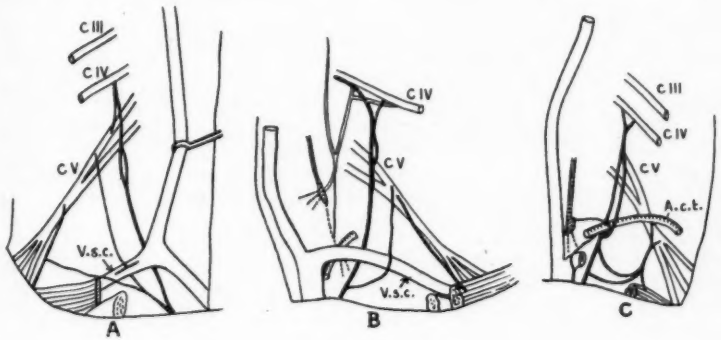

Fig. 2.

rameaux qui se réunissaient de nouveau, formant une petite boutonnière. Le tronc du phrénique ainsi reconstitué passait derrière la veine sous-clavière et recevait, au niveau de la Ire côte, un paraphrénique formé par la réunion de deux filets : l'un interne, né de CV, qui traversait une boutonnière de la veine sous-clavière (1), et l'autre, externe, qui, détaché du tronc primaire supérieur du plexus brachial, avec le nerf du sous-clavier, passait devant la veine sous-clavière et au-dessous d'elle se fusionnait avec le filet précité parti de CV.

Obs. V. — Même fœtus, à gauche (fig. 2, *B*). Le phrénique naissait de CIV par deux racines, desquelles l'interne était la principale. Un peu au-dessous de la fusion de ses racines, le tronc se bifurquait, formant une petite boutonnière, au niveau de CV. Le nerf descendait derrière la veine sous-clavière et recevait, au niveau de la Ire côte, un paraphrénique, pré-veineux, détaché de CV près de la réunion de ce tronc avec CIV, en dedans de l'origine du nerf sous-clavier.

(1) Hernani Monteiro : « Veines traversées par des rameaux nerveux. » (*Ann. d'Anat. path. et d'Anat. norm. méd.-chir.*, n° 9, 1928.)
Hernani Monteiro et Alvaro Rodrigues : « Durch nervöse Zweige durchbohrte Venen. » (*Anatomischer Anzeiger*, Bd. 72, nos 10-11, 26 juin 1931.)

Obs. VI. — Fœtus ♀, à gauche (fig. 2, *C*). Le phrénique se détachait de CIV par deux racines qui se joignaient près de leur origine. Le tronc nerveux ainsi formé se divisait tout de suite, donnant un rameau qui passait devant l'artère cervicale transverse et un autre, plus volumineux, qui recevait une courte racine de CV.

Ces deux rameaux se réunissaient au-dessus de cette artère et le phrénique, ainsi reconstitué, recevait deux paraphréniques : l'un d'eux au-dessous de l'artère cervicale transverse et l'autre, rétro-veineux, au niveau de la face inférieure de la clavicule. Ces deux paraphréniques résultaient de la trifurcation d'un nerf qui naissait par deux racines : l'une, interne, du tronc primaire supérieur, et l'autre, externe, au niveau de la bifurcation de ce tronc. Le nerf, en se trifurquant, donnait les deux paraphréniques et le nerf du sous-clavier.

Nous avons donc observé six cas de dédoublement du phrénique. Ce nerf se bifurquait et les branches résultantes se réunissaient de nouveau soit dans la portion cervicale, après un court trajet (fig. 1, *A* et *C*, et fig. 2, *A*, *B* et *C*), soit seulement à l'intérieur du thorax, après un long parcours (fig. 1, *B*).

Dans les cas des figures 1, *C*, et 2, *C*, la boutonnière formée par la division du nerf était traversée par l'artère cervicale transverse. Dans la longue boutonnière (7 centimètres) du cas de Zeki Zeren et Mehmet Ali Oya, passaient les branches du tronc thyro-cervico-scapulaire, à l'exception de l'artère thyroïdienne inférieure, laquelle restait en arrière de la branche de division interne du phrénique.

Pour ce qui a trait à la fréquence du dédoublement du nerf, dans sa portion cervicale, en deux branches qui se réunissent de nouveau, il est vrai que Hovelacque, dans son Traité (1927), cite seulement les deux cas de Cornow (1873); dans un cas, la division commençait peu après l'origine du nerf et la réunion des deux branches se faisait à l'entrée du thorax, et dans l'autre cas, rapporté par le même auteur, la division siégeait plus bas, formant une boutonnière dans laquelle passait l'artère mammaire interne.

Cependant, nous trouvons d'autres cas mentionnés dans la littérature. R. Locchi (1), par exemple, dans son étude anatomique des nerfs phrénique et paraphréniques (1932), nous dit que Kutamanoff (1925) a décrit 5 cas de boutonnière formée par le nerf phrénique, dans laquelle passait l'artère scapulaire supérieure (2).

(Travail de l'Institut d'Anatomie de la Faculté de Médecine de Porto.)

(1) Locchi (R.) : « Sôbre a anatomia des nervos phrenico e paraphrenicos. » (*Annaes da Faculdade de Medicina de S. Paulo*, vol. VIII, 1932.)

(2) Après la publication du traité de Hovelacque, quelques auteurs ont étudié spécialement l'anatomie des nerfs phréniques (portion cervicale) et paraphrénique. Nous pouvons citer les travaux de Quarti (1928, italiens), Yano (1928, japonais) et Locchi (1932, brésiliens), et nos propres recherches (Vid. Locchi, *loc. cit.*).

ÉTUDE RADIOLOGIQUE DE L'ACTION VASO-MOTRICE DES INTERVENTIONS SUR LE PLEXUS RÉNAL

par

Roberto Carvalho et Lino Rodrigues (Porto).

L'influence vaso-motrice des nerfs du rein a été étudiée par plusieurs auteurs, qui ont employé dans ce but des méthodes très différentes.

Vulpian [1] et Claude Bernard [2], les premiers qui ont essayé cette étude, ont cherché, par examen direct, les variations de coloration et volume du rein, et, encore, la modification de couleur du sang veineux après l'excitation des nerfs du rein.

Proposée par Roy [3], l'oncographie permettait de mesurer les effets de l'excitation ou section nerveuse sur le système circulatoire du rein par le changement de volume de cet organe après les interventions.

La méthode oncographique, bien qu'imparfaite, a été employée par plusieurs investigateurs [4], qui ont cherché à modifier quelques causes d'erreur, dues soit à l'application de la méthode même (compression du rein), soit aux effets vaso-moteurs indépendants des variations de pression artérielle.

Pour interpréter l'influence vaso-motrice des nerfs du rein, plusieurs auteurs (Starling [5], Carnot et Rathery [6], Herman [7], Bayliss [8] et Sava Tadicht [9], ont employé, aussi, la perfusion rénale avec des liquides de composition analogue au sang et en conditions égales à la circulation sanguine; ils vérifièrent, ainsi, l'influence du système nerveux sur la circulation rénale.

Plusieurs méthodes ont été employées pour déterminer le débit de la veine rénale, et de ces méthodes il faut distinguer le procédé de Rein [10], qui a imaginé un appareil « Thermo-Stromuhr » capable de mesurer le débit de la veine rénale, sans ouverture de la paroi vasculaire.

Ce procédé d'investigation possède sur la méthode directe l'avantage de permettre d'observer les effets vaso-moteurs résultant de la section ou excitation des nerfs du rein, sans cause d'erreur appréciable.

L'examen direct des vaisseaux de la corticale du rein, à un fort grossissement, a été accomplie par Fabre et Dambrin [11] qui ont, ainsi, vérifié les modifications vaso-motrices produites par la section ou excitation des filets nerveux du pédicule.

Hamburger [12], inspiré dans la technique de l'aortographie proposée par Reynaldo dos Santos, laquelle permet une bonne visualisation des vaisseaux du rein, a vérifié, en employant cette méthode, les variations vaso-motrices après l'énervation du pédicule. Il a observé que l'énervation du pédicule rénal produisait une dilatation des vaisseaux du côté opéré.

A propos de l'emploi de la méthode artériographique dans l'étude de la circulation rénale, le professeur Reynaldo dos Santos [13] dit que l'artériographie est la méthode qui permet le mieux de vérifier le facteur circulatoire, dans l'étude du réseau artériel du rein.

En effet, l'observation du réseau artériel est le procédé qui, mieux que tout autre, peut nous renseigner sur les possibilités fonctionnelles du rein.

Après avoir étudié les modifications de la fonction rénale dans les différentes opérations réalisées sur les nerfs du rein (splanchnicectomie, énervation du pédicule, énervation avec sympathicectomie de l'artère rénale, et sympathicectomie de l'artère rénale), nous avons étudié, par la méthode artériographique, les différents aspects, au point de vue vaso-moteur, qui étaient produits par ces interventions.

Pour faire cette étude, nous avons réalisé quatre séries d'expériences (1).

Dans la première série (10 expériences), les animaux (chiens), après la splanchnicectomie unilatérale, ont été étudiés par la méthode artériographique quarante-huit heures à soixante jours d'observations après l'intervention.

La variation de calibre des vaisseaux du rein a été vérifiée par comparaison avec l'autre côté.

On remarquait, après l'intervention, que du côté opéré les vaisseaux du rein étaient plus dilatés que ceux du côté opposé (fig. 2).

Dans la deuxième série (8 expériences), après avoir pratiqué l'énervation du pédicule du rein, nous procédions, suivant la même orientation de la série antérieure, à l'examen artériographique des vaisseaux du rein. On remarquait encore une dilatation de l'artère rénale, du côté interventionné (fig. 3).

La même action vaso-dilatatrice du côté opéré était évidente dans les autres interventions : énervation avec sympathicectomie de l'artère rénale (6 expériences) (fig. 1) et sympathicectomie de cette artère (8 expériences) (fig. 4).

Le temps qui découlait entre l'intervention et l'examen artériographique dans ces trois dernières séries a été, comme dans la première, de quarante-huit heures à soixante jours d'observations.

Nous avons cherché à comparer les effets vaso-dilatateurs de ces quatre variétés d'interventions, comme l'on peut voir dans la figure.

Ces artériographies montrent que l'énervation avec sympathicectomie a un effet vaso-dilatateur plus remarquable que dans les autres inter-

(1) La technique chirurgicale employée dans ces interventions a été proposée par le docteur Sousa Pereira et vient d'être décrite dans notre travail « Innervacão renal. Consequências funcionais da sua interrupção ». *Thèse de doctorat*, Pôrto, 1937.

Après l'anesthésie par l'éther et préparation aseptique de la région costo-iliaque, on mettait, au-dessous du flanc de l'animal en expérience, un coussin pour faire la distension de la région à opérer. Une incision a été faite en arrière de la dernière côte, section des muscles grand et petit obliques, ouverture de l'aponévrose du transverse avec écartement du dernier intercostal, et finalement le décollement, avec dissecteur et gaze, du feuillet péritonéal postérieur.

Le pédicule, mis en évidence, sans extérioriser le rein, on réalisait les différentes interventions sur les nerfs.

Pour obtenir une bonne voie d'accès aux splanchniques, on incise les plans superficiels, comme dans les interventions antérieures ; on utilise comme point de repère les pilaires du diaphragme, dont le bord externe est longé par les nerfs bien visibles après écartement, en dedans, du rein.

L'artériographie a été réalisée, employant comme substance de contraste l'iodure de sodium à 100 %, d'accord avec la technique du professeur Reynaldo dos Santos.

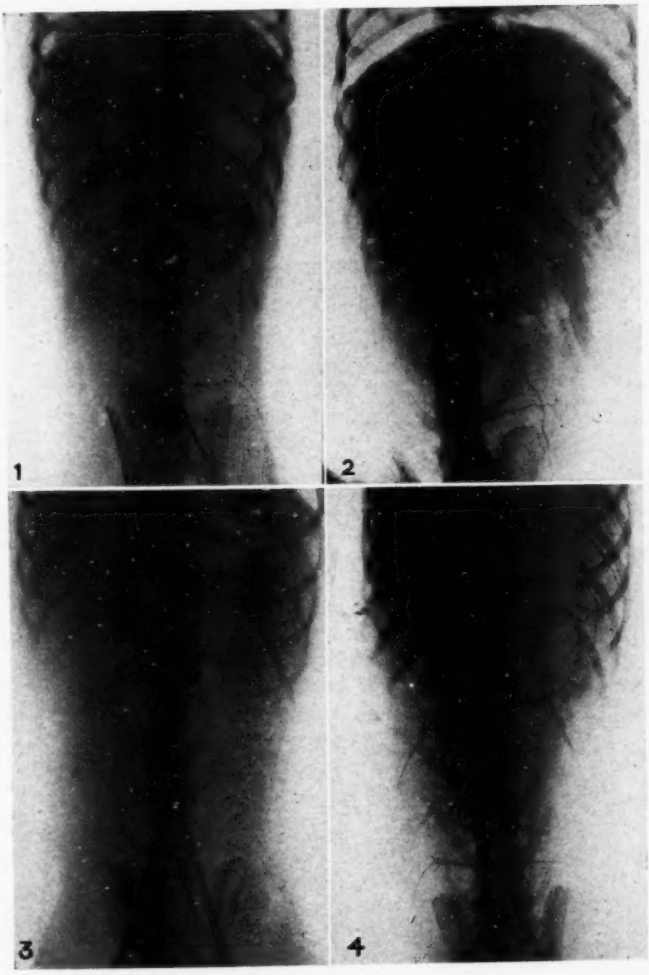

Fig. 1. — Enervation avec sympathicectomie de l'artère rénale gauche. Artériographie dix-huit jours après l'intervention.

Fig. 2. — Splanchnicectomie unilatérale gauche. Artériographie, vingt-cinq jours après l'intervention.

Fig. 3. — Enervation du pédicule du rein, à gauche. Artériographie, dix-huit jours après l'intervention.

Fig. 4. — Sympathicectomie de l'artère rénale gauche. Artériographie, vingt-deux jours après l'intervention.

ventions (fig. 1). Par ordre décroissant, suivent la splanchnicectomie (fig. 2), l'énervation du pédicule rénal (fig. 3) et la sympathicectomie de l'artère rénale (fig. 4).

Nous pouvons donc présenter les conclusions suivantes : les interventions que nous avons effectuées sur le plexus rénal ont un effet vaso-dilatateur net sur les vaisseaux du rein, du côté de l'intervention; de ces interventions, l'énervation avec sympathicectomie de l'artère rénale est celle qui a un effet vaso-dilatateur plus remarquable.

BIBLIOGRAPHIE

1. Vulpian : *Leçons sur l'appareil vaso-moteur. Mécanisme de la sécrétion urinaire*, Paris, 1875; cit. par Sava Tadicht, in *Rôle du nerf vague dans l'innervation vaso-motrice du rein*, Alger, 1924.
2. Bernard (Claude) : *Leçons sur les propriétés physiologiques des liquides de l'organisme*. Paris, 1869.
3. Roy : Cit. par Hamburger (J.), in *Physiologie de l'innervation rénale*, Paris, 1936.
4. Baldes, Herrick et Essex : « Modification in oncographie methode of measuring flow of blood. » *Proceed. of the Soc. for Exp. Biol. and Med., may* 1933.)
5. Verney et Starling : « On the secretion by isolated kidney. » (*Journ. of Phys.*, 1922.)
6. Carnot et Rathery : « Influence du système nerveux sur le rendement urinaire. » (*C. Rendu de la Soc. de Biol.*, 1921.)
7. Herman : « Ueber den Einfluss des Blutdruckes auf die Sekretion des Harnes. » (*Sitz. des Wien. Akad. Nath. Nat. Klas.*, 1862; cit. par Sava Tadicht, in *loc. cit.*)
8. Bayliss et Fee : « Studies on Water diuresis. Part III. A comparison on the excretion of urine by innervated and dennervated kidneys perfused with heart-lung preparation. » (*Journ. of Physiol.*, 1936.)
9. Tadicht (Sava) : *Rôle du nerf vague dans l'innervation vaso-motrice du rein.* Alger, 1924.
10. Rein : « Die Thermo-Stromuhr. » (*Zeitsch. fur Biol.*, 1928; cit. par Hamburger, *loc. cit.*)
11. Fabre et Dambrin : « Rôle vaso-moteur du sympathique rénal. » (*C. R. de la Soc. de Biol.*, 1933.)
12. Hamburger : *Physiologie de l'innervation rénale*. Paris, 1936.
13. Dos Santos (Reynaldo) : « Nouvelles applications de l'aortographie à quelques problèmes de chirurgie rénale. » (*Journ. d'Urol.*, 1934.)
14. Rodrigues (Lino) : « Acção das enervações sôbre o funcionamento do rim. » (*Imprensa Médica*, 1938.)

(Travail du Laboratoire de Chirurgie expérimentale de la Faculté de Médecine de Porto. Subventionné par l' « Instituto para a Alta Cultura ».)

SUR UN CAS D'INCURVATION DE L'AORTE ABDOMINALE

par

Melo Adrião (Porto).

Les flexuosités du système artériel carotidien furent récemment décrites par les docteurs Hernani Monteiro et Alvaro Rodrigues (1) en

(1) Monteiro (Hernani) et Rodrigues (Alvaro) : « A propósito de alguns casos de arteria carótida interna flexuosa. (*Portugal Médico*, n° 3, 1929.)

deux cas; les auteurs signalent encore les accidents pendant les interventions chirurgicales sur la région tonsillaire, si semblable variation (la flexuosité de l'artère) est méconnue; les traités classiques d'anatomie manquent de détails au sujet des anomalies de trajet des artères dépendant de leurs flexuosités.

En effet, les auteurs remarquent les relations de contiguïté que, dans ces cas, les segments incurvés du vaisseau présentent avec la paroi latérale du pharynx, ce qui peut rendre dangereuses les interventions fréquemment réalisées sur l'amygdale palatine.

Les docteurs Almeida Lima et Lidia Manso Preto (1) étudièrent, sur vivant, les flexuosités du système carotidien, d'après les films radiographiques de la Clinique du docteur Egas Moniz.

Les aspects des images radiographiques de la carotide peuvent être groupés en trois types : le type I, le plus fréquent, est caractérisé par la direction rectiligne de l'artère, présentant, parfois, de légères flexuosités dans sa portion cervicale ; dans le type II (23 % des cas observés), sont groupées les artères à flexuosités accentuées ; au type III (le plus rare), appartiennent les artères carotides dont une portion est descendante ; leur morphologie, dans la portion cervicale, revêt ainsi l'aspect du syphon carotidien.

Les auteurs considèrent le type I comme normal ; le type II et les formes de transition, type I-II, des images dues à des altérations de sclérose artérielle ; le type III représenterait une variation congénitale, sans lésion des parois du vaisseau.

Les flexuosités, cependant, peuvent s'observer sur d'autres segments artériels, tels que les iliaques primitives, la scapulaire supérieure, l'artère humérale (Mauclaire) (2) ou bien encore sur l'aorte même, qui peut présenter alors un aspect sinueux (Annan) (3).

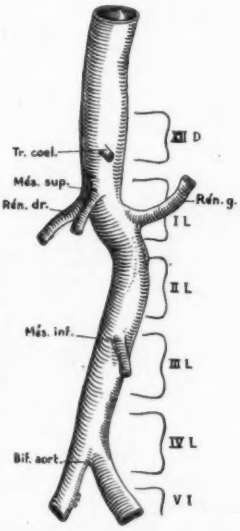

FIG. 1.

Dans le cas que j'ai eu l'occasion d'observer, l'aorte s'incurvait brusquement; il ne s'agissait pas d'un cas de sinuosité comme celui décrit par Annan.

A l'autopsie du cadavre d'un individu du sexe féminin, âgé de quarante-cinq ans, l'aorte abdominale (fig. 1) se trouvait déplacée à gauche de la ligne médiane, au-dessous de l'orifice diaphragmatique; au niveau de l'origine du tronc mésentérique supérieur, l'aorte se déviait à gauche; l'artère reprenait ensuite, obliquement, la ligne médiane qu'elle atteignait au niveau de l'origine de l'artère mésentérique inférieure.

(1) LIMA (ALMEIDA) et MANSO PRETO (LIDIA) : « Alguns pormenores da anatomia da carótida interna. » (*Arquivo de Anat. e Antrop.*, vol. XVIII, 1937.)
(2) MAUCLAIRE : « Dilatations serpentines des artères. » (*Bull. et Mém. de la Soc. Anat. de Paris*, t. VIII, 1894.)
(3) ANNAN (J.) : « Case of an abnormal sinuous aorta. » (*Journal of Anat. and Phys.*, 1910, p. 241.)

Les extrémités de la curvature correspondaient, en haut et en bas, respectivement, à l'origine de la mésentérique supérieure et de la mésentérique inférieure. La distance entre les deux troncs artériels mesurait 74 millimètres.

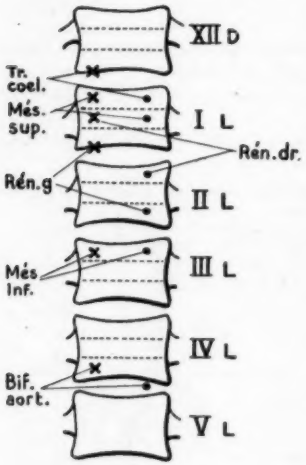

FIG. 2.

Le maximum d'incurvation correspondait à la mi-distance entre les origines des troncs artériels mésentérique supérieur et rénal gauche, en relation avec le bord supérieur de la IIe vertèbre lombaire.

L'aorte abdominale présentait, ainsi, une déviation en baïonnette dont la convexité entrait en rapport avec le bord interne du rein gauche.

On remarquait les rapports suivants, des origines des principaux troncs collatéraux de l'aorte avec la colonne vertébrale :

Tronc cœliaque	bord inf. de la XII D.
Art. més. sup.	1/3 sup. de la I L.
» rénale droite ..	1/3 moyen de la I L.
» » gauche .	bord inf. de la I L.
» més. inf.	1/3 inf. de la III L.

Les distances entre le tronc cœliaque et les autres branches aortiques présentaient les valeurs suivantes en comparaison avec les chiffres fournis par Heidsieck (1) :

Art. més. sup.	19 mm.	14,4 mm.	(Heidsieck).
» rénale droite	26 »	26,9 »	»
» » gauche	29 »	29,2 »	»
» més. inf.	87 »	88,3 »	»

On remarque, à l'observation de la figure 2, que, dans le cas décrit, les rapports des troncs artériels avec la colonne vertébrale sont plus haut situés, surtout en ce qui concerne les origines des artères rénales, relativement à l'aorte normale.

La distance entre le tronc cœliaque et la mésentérique supérieure est d'environ un tiers supérieure à la valeur moyenne donnée par Heidsieck.

Les valeurs des autres distances artérielles s'approchaient cependant de celles déterminées par Heidsieck.

La morphologie particulière de l'aorte s'accompagnait donc, dans ce cas, du déplacement ascendant, relativement à la colonne vertébrale, des origines des troncs cœliaque et rénaux.

On observait, en même temps, un accroissement de segment aortique compris entre le tronc cœliaque et la mésentérique supérieure.

La déviation de l'aorte et son incurvation peuvent être interprétées, dans ce cas, comme la conséquence d'une variation de synchronisme de développement entre l'aorte et la colonne vertébrale.

(Travail de l'Institut d'Anatomie de la Faculté de Médecine de Porto.)

(1) HEIDSIECK (E.) : « Zur Skelettotopie der grossen Aeste der Bauch-Aorta. » (*Anat. Anz.*, t. 66, 1928-29.)

L'ANASTOMOSE CENTRALE INTERMÉSENTÉRIQUE CHEZ LES TONKINOIS

par

P. Huard (1).

Nous avons recherché, chez les Tonkinois, la fréquence de l'anastomose que notre maître, F. Villemin, a décrite le premier dans les *Comptes*

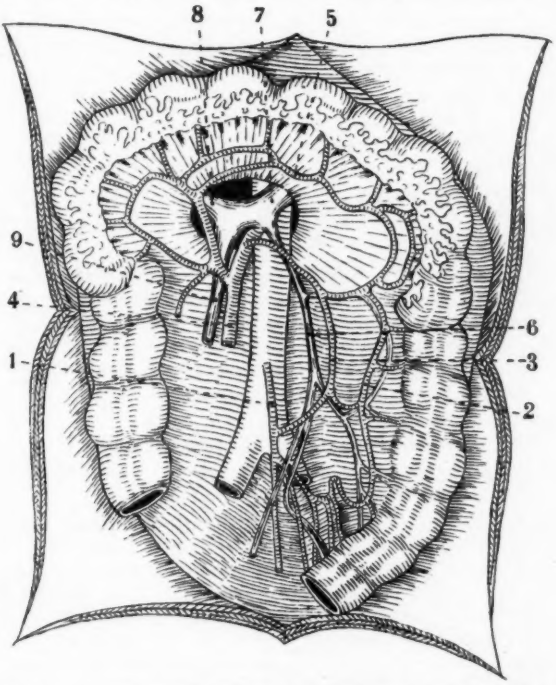

FIG. 1. — *Anastomose centrale intermésentérique indirecte.*

1, artère mésentérique inférieure. *2*, artère colique gauche supérieure. *3*, anastomose centrale intermésentérique. *4*, artère mésentérique supérieure. *5*, arcade de Riolan. *6*, veine mésentérique inférieure. *7*, veine splénique. *8*, veine porte. *9*, veine mésentérique supérieure.

(1) Voir, pour plus de détails :

LE-VAN-LY : « L'arc de Treitz et les formations artérielles lymphatiques et nerveuses voisines. » (*Thèse de Hanoï*, 1938.)

VILLEMIN (F.), MONTAGNE (M.) et HUARD (P.) : « La constitution de l'arc de Treitz. » (*C. R. de l'Assoc. des Anat.*, 1924, p. 263.)

VILLEMIN (F.), MONTAGNE (M.) et HUARD (P.) : « La terminaison et les voies

rendus de la Société de Biologie en 1920, mais que P. Mascagni avait déjà figurée (*Vasorum lymphaticorum historia* et *Iconographia Senis*, 1787).

Le matériel examiné par nous, de 1936 à 1938, comprenait 46 adultes et 39 fœtus. Nous avons vu 5 cas d'anastomoses centrales, soit 6 % (2 fois directes et 3 fois indirectes).

Chez un homme et un fœtus à terme, nous avons trouvé 2 cas d'*anastomose centrale directe* entre la colique gauche supérieure et le tronc de l'artère mésentérique supérieure.

La colique gauche supérieure, au lieu d'être appliquée contre le bord interne du côlon descendant, en est séparée par une arcade formée par une branche ascendante venant d'une sigmoïdienne.

Elle décrit une crosse derrière la 4e portion du duodénum et se jetait à plein canal dans l'artère mésentérique supérieure, un peu au-dessus de l'origine de la colique droite supérieure (fig. 1).

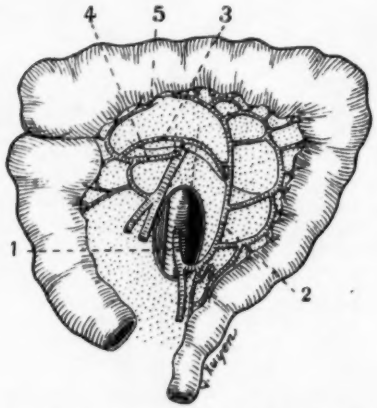

FIG. 2. — *Anastomose centrale intermésentérique indirecte.*

1, artère mésentérique inférieure. *2*, artère colique gauche supérieure. *3*, anastomose intermésentérique. *4*, artère colique droite supérieure. *5*, arc de Riolan.

Dans deux autres cas, il s'agissait d'*anastomose centrale, mais indirecte*. La colique gauche, au lieu de s'aboucher à plein canal dans la mésentérique supérieure, se jetait par une branche volumineuse dans le tronc de la colique droite, à quelques millimètres en aval de la naissance de cette dernière sur le tronc de la mésentérique supérieure.

Tout récemment, nous avons vu chez un fœtus un autre cas d'anastomose centrale indirecte de disposition particulière; la colique gauche supérieure et la colique droite supérieure sont reliées par une branche horizontale, tandis qu'une petite branche, longue de 4 millimètres et née perpendiculairement de celle-ci, s'abouche directement à l'origine même de l'artère mésentérique supérieure à 5 millimètres au-dessus de l'origine de la colique droite supérieure (fig. 2).

La cinquantaine d'observations actuellement connues peut être résumée de la façon suivante :

efférentes du courant lymphatique rectal supérieur. » (*C. R. de l'Assoc. des Anat.*, 1924, p. 273.)

VILLEMIN (F.) et HUARD (P.) : « L'angle duodéno-jéjunal et des dispositions vasculaires voisines. » (*Société de Biologie*, 1924.)

Auteurs	Nombre de cadavres	Résultats	Pourcentage %
Villemin - Huard	50	9	18 %
Hélène Pikkief	300	28	9 %
Hovelacque	100	5	5 %
Salmon (Michel)	1	1	
Evrard - Rouvillois	1	1	
Huard - Le Van-Ly	35	5	6 %

Cette statistique nous permet de considérer l'anastomose centrale intermésentérique comme une disposition qui, loin d'être exceptionnelle, a été retrouvée depuis 1920 par tous ceux qui l'ont recherchée sur un nombre suffisant de cadavres. A ce titre, son existence mérite d'être connue, non seulement au point de vue systématique, mais encore au point de vue médico-chirurgical. Le terme proposé par Villemin, d'anastomose centrale intermésentérique, nous paraît heureux. A l'anastomose périphérique juxta-viscérale qu'est l'*anastomosis maxima* de Haller, il oppose opportunément l'anastomose centrale juxta-pariétale. Il est possible qu'elle puisse exceptionnellement jouer un certain rôle dans le rétablissement de la circulation intermésentérique, en cas d'interruption du courant artériel juxta-intestinal.

Au point de vue technique, le chirurgien intervenant sur le flanc de la 4e portion duodénale ou de l'angle duodéno-jéjunal, ou encore dans la racine du mésocôlon transverse, ne doit pas ignorer la possibilité de rencontrer une artère anormale dans son champ opératoire.

LES LÉSIONS DE L'INTESTIN GRÊLE AU COURS DE L'ÉVOLUTION DES COLITES TROPICALES

par

P. Huard.

L'afflux actuel des observations sur les différents types d'iléite terminale, observées dans les pays non tropicaux, incite à rechercher si des lésions semblables existent au cours de l'évolution des colites coloniales, appelées souvent à tort dysenteries.

Dans la dysenterie bacillaire, l'atteinte du grêle est considérée comme exceptionnelle dans cette maladie. Toutefois, Felsen et Gorenberg (1), sur 122 cas de dysenterie bacillaire aiguë à type Flexner, ont constaté 90 % de guérisons complètes et 10 % de dysenteries chroniques se rapportant soit à des lésions de colites ulcéreuses, soit à des lésions d'iléite terminale. Il en est de même dans la dysenterie bilharzienne. Cependant, Magalhaes et Gusmao (O. Hospital, 1935) ont signalé un cas d'appendicite à *Schistosoma Mansoni*. Le cæcum, l'iléon et l'appendice présentaient des granulations faisant penser à la tuberculose. Ces nodules pseudo-

(1) Felsen (J.) et Gorenberg (H.) : « Dysenterie chronique ; iléite distale et colite ulcéreuse. » (*Am. Journ. Med. Sc.*, 1936.)

tuberculeux étaient constitués histologiquement par une réaction gigantocellulaire au centre de laquelle existaient des œufs de schisostome.

Au cours de l'amibiase intestinale, les lésions de l'intestin grêle sont si rares chez les dysentériques qu'elles ont même été niées.

Pourtant, Kuenen a rapporté, il y a longtemps, un cas de péritonite mortelle due à la perforation d'une plaque de Payer par nécrose amibienne. Lyons, Parkes, Wooward et MacLean ont signalé des abcès et des ulcérations des follicules lymphatiques du côlon et de l'iléon. Sieur a signalé ces lésions du grêle. Et Grall et Hornus estiment fréquente, au cours de l'amibiase, l'inflammation catarrhale, sinon ulcéreuse, de la portion terminale de l'iléon. Citons, en outre, les observations de Denœux (1), Allen (2), Biggam (3), Faust (4), Huard et Malaterre (5), Carnot, Laffitte et Cotinot (6), Huard et Dejou (7).

Nous citerons, pour finir, l'observation I de la thèse de Oswaldo Vaca Diez (8), qui est un exemple très probant (avec coupes histologiques et amibes dans les coupes) de tumeur inflammatoire amibienne de la fin de l'iléon. Cette tumeur (traitée avec succès par résection) contenait un abcès et avait donné un syndrome d'occlusion chronique. L'atteinte amibienne du grêle est donc indéniable. Elle a été niée à tort. On peut, croyons-nous, distinguer :

1° Des lésions amibiennes (tumeurs ou perforations) primitives évoluant de dedans en dehors, dont l'origine paraît souvent être dans les plaques de Payer (vide intra-amibiase du système lymphatique). C'est le cas de notre observation I.

2° Des lésions secondaires, évoluant de dehors en dedans, du péritoine à la muqueuse, consécutives à des lésions cæcales ou péricæcales; elles peuvent être vraiment amibiennes ou seulement inflammatoires. C'est le cas de notre observation II et d'une de celles de Lund et Ingham (9).

Ces lésions du grêle ne sont pas des lésions diffuses comme celles du gros intestin; elles sont, au contraire, régionales et termino-iléales. Cette association, d'une entérite régionale termino-iléale et d'une colite, existe d'ailleurs en dehors de l'amibiase. Dans bien d'autres syndromes patho-

(1) Denœux : *Soc. méd.-chir. de l'Indochine*, 1912.

(2) Allen : « Note on a case of infection of the ileum with entemaeba dysenteria. » (*Kenya Med. Journ.*, 1924.) Signale des lésions de l'iléon (ulcérations).

(3) Biggam : « Acute amoebic dysentery and Ameobic ulcération of the small intestine. » (*Trans. Roy. Soc. Trop. Med. and Hyg.*, 1930.) 2 cas mortels.

(4) Faust : *Ann. Journ. Trop. Méd.*, 1932. Signale des lésions du grêle au cours de l'amibiase expérimentale du chien.

(5) Huard et Malaterre : « Lésions de l'intestin grêle au cours de la dysenterie tropicale. » (*Soc. Méd. de Chir. d'Alep*, 1927.)

(6) Carnot, Laffitte et Cotinot : « Dysenterie amibienne autochtone mortelle. « (*Soc. Géno-Entérologie*, Paris, 1935.) Lésions iléales jusqu'à 30 millimètres de la valvule de Bauhin.

(7) Huard et Dejou : « Occlusion termino-iléale et spasmes coliques au cours d'une poussée d'amibiase intestinale. » (*Acad. de Chir.*, 1937.)

(8) Vaca Diez (Oswaldo) : *Les complications chirurgicales de l'amibiase intestinale (rectum excepté)*. Paris, 1934.

(9) Lund et Ingham : « Four fatal cases of unsuspected amebiasis. » (*Journ. Ann. Med. Assoc.*, 1933.) — Voir aussi : Huard (P.) : « Aspects chirurgicaux des dysenteries et colites tropicales. » (*Arch. Maladies de l'A. M. digestif et de la Nutrition*, 1937.) On trouvera, dans cet article, les indications bibliographiques concernant les nombreux travaux consacrés par nous à cette question depuis 1927.

logiques, la zone termino-iléale, le cæcum et l'appendice ne forment-ils pas un tout anatomo-physiologique individualisé par certains anatomistes sous le nom de segment iléo-cæcal ?

OBSERVATION I. — *Amibiase iléo-colique à rechutes. Persistance des amibes dans les selles, malgré plusieurs traitements émétiniens. Cæcostomie. Transfusion. Extériorisation de l'angle splénique. Mort.* — Q..., trente-trois ans, a eu, en 1927, une dysenterie amibienne, confirmée par le laboratoire, qui résiste au traitement émétinien, mais guérit au bout de six mois par le yatren et le stovarsol. Depuis cette date, a eu plusieurs rechutes avec, chaque fois, amibes dans les selles. Quelques-unes sont survenues assez régulièrement au bout de quarante jours. Elles cessaient dès qu'un traitement émétinien en était institué. Le poids de Q... étant de 60 kilos, la dose de 0 gr. 60 d'émétine n'a jamais été dépassée, d'autant que des phénomènes d'intolérance se produisaient dès 0 gr. 55. A été soigné dans ces conditions à l'Hôpital d'Haïphong (juin 1937), puis évacué sur celui de Hanoï (2 juillet 1937) dans un service de médecine. La veille de son entrée à l'hôpital, le malade avait fait faire un examen de selles par l'Institut Pasteur qui répond : « Selles glaireuses, amibes hématophages. » Quelques jours plus tard, les selles contenaient des trichocéphales en abondance et Q... doit être déparasité (thymol). Aucune amélioration ne se produit d'ailleurs. Le malade continue à présenter de nombreuses selles glaireuses, sanguinolentes, et se plaint de douleurs coliques gauches, avec épreintes et ténesme. Le traitement par l'émétine (0 gr. 60), le mixiod, l'amibiasine, ne donne aucun résultat. Le sérum antidysentérique, donné par la bouche, se montre également impuissant à enrayer une aggravation. De nombreux examens de selles, suivis de coproculture, mettent en évidence de B. de Flexner (2 août), et Q... est transéaté dans le service des contagieux pour dysenterie amœbo-bacillaire. Le sérum antidysentérique et la rhodicicarbine ne donnent aucune amélioration.

Le 13 août, un examen radiologique et radiographique du tube digestif montre une hyperkinésie gastrique, une douleur à la pression du bulbe duodénal, des irrégularités de la partie supérieure de la grande courbure de l'estomac. Retard du transit à travers la valvule iléo-cæcale. L'ensemble du gros intestin est douloureux à la pression.

Q... est transéaté en chirurgie le 17 août pour « colite rebelle au traitement médicamenteux ».

A l'examen, le malade est pâle, anémié, les traits sont tirés. Il a considérablement maigri : depuis mai, il a perdu 15 kilos, passant de 70 à 55. Le pouls est à 100. Tension artérielle : 14,9. Indice : 3. Pas de fièvre.

La palpation du côlon transverse et de l'estomac provoque un réflexe nauséeux. Le malade a d'ailleurs souvent des nausées, ne s'accompagnant jamais de vomissements. La palpation de l'abdomen révèle des douleurs suivant le cadre colique, surtout marquées du côté gauche où elles existent spontanément, mais à un degré moindre. Les selles sont liquides, glaireuses et sanguinolentes, quelquefois sanglantes, au nombre de 20 à 30 par jour, survenant par crises et obligeant le malade à aller à la selle tous les quarts d'heure. Elles contiennent des amibes en abondance. La rectoscopie montre des lésions typiques de rectocolite chronique. Les amibes et leurs kystes sont toujours très nombreuses dans les selles. Les urines contiennent un peu d'albumine et de corps cétoniques. L'urémie est de 0 gr. 42, vite ramenée à 0 gr. 30. L'hématologie montre une polynucléose oscillant entre 77 et 66 (dont 2 à 3 éosinophiles).

Le malade est traité sans aucun succès par le yatren (4 comprimés, puis 6 comprimés par jour). Le 23 août, sous anesthésie au narconumal, fistulisation du cæcum sur sonde de Pezzer. Le cæcum est épaissi, pâle, avec piquetés hémorragiques. On fixe la sonde à la paroi. Le grêle n'est pas extériorisé.

La température monte le lendemain de l'opération à 38°6 pour revenir normale les jours suivants, comme elle avait toujours été.

Le traitement consiste en injection sous-cutanée de vitamine « A 313 » tous

les deux jours, et instillation d'amunine par la sonde; deux cuillerées à café pendant six jours. On injecte ensuite dans l'intestin de l'hémostatique Ercé (7 septembre), de la rhodrocarbine, de la gélobarine. Ce traitement provoque une amélioration qui ne dure pas. Les amibes persistent dans les selles, malgré un nouveau traitement émétine-stovarsol (0 gr. 60). Les examens hématologiques montrent 4.000.000 de globules rouges, 80 % d'hémoglobine et 23.800 globules blancs. En même temps, le malade se plaint de nausées fréquentes, de douleurs et de brûlures épigastriques qu'il attribue à des lésions gastro-duodénales. Il est possible que le segment gastro-duodénal soit douloureux. Mais c'est le côlon transverse, l'angle splénique et le côlon gauche qui sont le siège maxima des douleurs. La spasmalgine sous ses diverses formes, le gyneyène, les instillations de laudanum et de liniment oléocalcaire calment ces douleurs. L'appétit du malade est d'ailleurs bien conservé et excité par des doses importantes d'hépatrol, tantôt intra-musculaires, tantôt intra-buccales. A plusieurs reprises, on observe une oligurie sans signes d'insuffisance rénale qui cède à des diurétiques simples (ortosyphon stamineux, scillarène). Néanmoins, l'amibiase intestinale reste peu modifiée. De plus, le nombre des hématies ne dépasse pas 3.000.000.

On fait alors, le 11 octobre 1937, une transfusion sanguine de 150 centimètres cubes. En même temps, on donne au malade 3 comprimés d'entéro-vioforme par jour. Le lendemain, le malade se sent beaucoup mieux, son teint est plus coloré, il a de l'appétit. Le nombre de selles est tombé à deux; elles sont beaucoup moins liquides, mais pâteuses toutefois. L'état général est amélioré. Le poids reste stationnaire. Cependant, un examen de selles montre toujours la présence d'amibes hématophages. On donne des gastro-pansements en instillation par la sonde, puis on fait une série de piqûres de Laristine intercalée avec une série d'injections de novarsénobenzol à 0,15. Elles sont successivement présentes.

Nouvel examen de selles le 26 octobre, qui est négatif en ce qui concerne les amibes. Un examen, le 3 novembre, donne seulement la présence de nombreuses hématies dans les selles. Le 8 novembre, l'examen hématologique donne 4.470.000 globules rouges, 85 % d'hémoglobine et 14.800 globules blancs, montrant une nette amélioration de l'examen du mois d'octobre.

Le 17 novembre, l'examen radiologique montre un mauvais remplissage d'une zone de 6 cm. de longueur environ, située à la partie gauche du transverse, ainsi que du cæcum avec aspect sinueux du cæco-côlon ascendant.

Le 30 novembre, examen de selles négatif. Le 16 décembre, nouvel examen radiologique qui montre à peu près les mêmes éléments que celui du mois précédent.

Le malade sort de l'hôpital le 6 janvier 1938, pour un congé de convalescence de un mois, ayant augmenté de 3 kilos, et présentant un état général relativement amélioré, avec reprise de l'appétit, diminution du nombre de selles et disparition du sang.

L'examen hématologique donne : 4.320.000 globules rouges, 90 % d'hémoglobine et 24.700 globules blancs. Un examen de selles est négatif.

On institue un traitement par le novarsénobenzol : 0 gr. 15 et 0 gr. 30 par jour, alterné, pendant huit jours, sans amélioration. Les selles sont toujours sanglantes et nombreuses (10 à 15 par jour).

Le 21 février, une intervention chirurgicale est faite. Sous anesthésie au narco-numal, laparotomie transversale gauche à cheval sur le bord externe du droit. Dissociation de la paroi. Extériorisation de l'angle splénique du côlon transverse qui est congestionné. Dédoublement du sac épiploïque pour extérioriser le moins d'épiploon possible. Fixation du pied de l'anse au péritoine pariétal. Mise en place d'un Mickulicz dans l'angle interne de la plaie, dans le but de créer une cavité cloisonnée où sera réintégré l'intestin. Le malade présente dans la journée des vomissements noirâtres et abondants : 1 litre environ. Pas de fièvre. Mais le malade présente aussi des crises de hoquet persistant

rebelle à toute thérapeutique, et ne s'accompagnant que rarement de vomissements.

Le 26 février, ablation du Mickulicz et réduction d'une partie importante du transverse extériorisé sous kélène général, présence d'amibes hématophages dans les selles.

Le 2 mars, au cours d'un petit vomissement, issue d'une anse grêle, hors du ventre.

Le 4 mars, réintégration, sous quelques bouffées de chlorure d'éthyle, de l'anse grêle extériorisé; tamponnement de la plaie par quelques mèches qui protègent le péritoine. Dans la journée, le malade présente pour la première fois de la fièvre (38°5). Le faciès est pâle, les yeux sont cernés, les traits tirés. Dans l'après-midi, on décide de faire une injection de propidon. Aussitôt, l'état général s'aggrave, le pouls devient filant, des sueurs froides apparaissent en abondance; la tension artérielle baisse considérablement et le malade meurt brusquement par syncope au début de la soirée. Il a eu au préalable un vomissement abondant d'un liquide noirâtre et d'odeur putride qui sourd également par les fosses nasales.

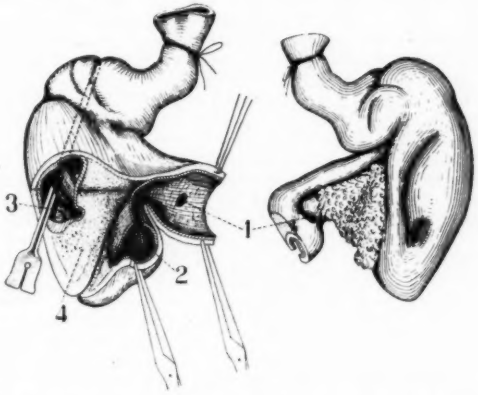

FIG. 1. — *1*, perforation termino-iléale. — 2 et 3, lumière cæcale. *4*, hypertrophie énorme de la paroi cæcale qui a rétréci considérablement la cavité de l'intestin.

Autopsie : La lésion la plus importante siège au niveau de l'iléon. Elle s'étend sur une longueur de 20 centimètres, au niveau de sa partie terminale. A ce niveau, l'intestin, dont la paroi est dure à la palpation, est dilaté et congestionné. Il est adhérent en plusieurs endroits, au péritoine pariétal. Son contenu est constitué par un mélange de sang, de pus et de mucus. Sa muqueuse épaissie présente de véritables petites tumeurs papillomateuses. Un piqueté hémorragique revêt d'un voile homogène toute la surface de la muqueuse. Si l'on examine attentivement cette muqueuse, on constate, à 10 centimètres environ de la valvule iléo-cæcale, l'existence d'une perforation lenticulaire, taillée à l'emporte-pièce et intéressant toute l'épaisseur de la tunique iléale. A l'extérieur, cette perforation est ouverte par une tranche cæcale qui forme un fragile couvercle entre le péritoine et le contenu intestinal. Le gros intestin présente un aspect pâle. On observe des segments rétrécis, alternant avec des segments légèrement dilatés. La partie gauche du transverse est extériorisée sous forme d'une tumeur intestinale. On remarque sur sa muqueuse (qui est aussi pâle) des lésions cicatricielles. Ces lésions d'aspect blanc (on peut même dire presque nacrées) siègent sur toute la hauteur du gros intestin. On n'observe

ni ulcérations ni piqueté hémorragique. Le bas-fond cæcal a subi une véritable hypertrophie tumorale. La partie musculaire de sa paroi s'est considérablement hypertrophiée et a refoulé vers le haut la muqueuse.

Le foie est gros, mais ne contient pas d'abcès. Le poumon droit est congestionné et particulièrement adhérent à la paroi thoracique. Les autres organes sont normaux. Pas de traces de péritonite.

Un examen anatomo-pathologique a donné les résultats suivants (docteur Joyeux) :

1° *Poumons* : Lésions pneumoniques.

2° *Perforation du grêle* : La muqueuse est en grande partie nécrosée. Cependant, on peut y trouver encore quelques polynucléaires bien conservés simulant des abcès. Les autres tuniques sont irrégulièrement infiltrées de leucocytes.

De nombreuses coupes, soumises par le docteur Joyeux à M. le professeur Leroux, n'ont jamais permis de mettre en évidence des amibes qui fourmillaient, à certaines périodes, dans les selles.

Observation II. — J... (M.), mulâtre de quarante-deux ans, est hospitalisé d'urgence le 15 octobre 1935, pour appendicite aiguë, dans le service de l'un de nous, au Camp Jacob (Guadeloupe). Il présente, depuis cinq jours, une contracture douloureuse de la fosse iliaque droite, des vomissements bilieux, un arrêt total des matières et des gaz. L'existence d'antécédents dysentériques étant indubitable, on temporise, malgré une rectoscopie négative. Le lendemain, selles glaireuses et sanglantes, quelquefois uniquement formées de sang pur et renfermant de nombreuses amibes hématophages. Dix injections de 0 gr. 08 d'émétine arrêtent bientôt cet épisode amibien. Mais un syndrome d'occlusion s'installe peu à peu en même temps qu'un plastron de la F. I. D. Il est constitué par :

1° Des spasmes intermittents du cæco-côlon et du transverse.

2° Des crises plus ou moins longues, au nombre de 7 ou 10 par 24 heures. Pendant la crise, on peut voir et sentir, à droite de l'ombilic, une anse grêle qui se contracte et frémit sous la paroi de la F. I. D. Les douleurs sont très violentes. Les vomissements sont bilieux et abondants. La belladone et l'atropine raccourcissent la durée de la crise. La prostigmine amène l'émission de quelques gaz et matières. La glace agit peu sur l'élément fonctionnel. Mais aidée de la vaccination, elle agit sur le plastron qui diminue lentement. Quoi qu'il en soit, J... (M.), déjà débilité par un long séjour à la colonie, finit par présenter un état de dénudation inquiétant. La radiographie sans préparation de l'abdomen étant en faveur d'une occlusion iléale basse, on fait, le 8 novembre 1935, une rachi-anesthésie qui n'est suivie d'aucune débâcle. Une laparotomie médiane sous-ombilicale montre alors un quart de litre de sérosité citrine et hématique dans le péritoine. Après aspiration du liquide, on extériorise la dernière anse grêle. La moitié proximale de cette anse a sa coloration normale et se présente rétractée en corde, et comme fortement spasmée. La moitié distale de l'angle est au contraire fortement hyperémiée, recouverte de fausses membranes blanchâtres et considérablement distendue. La limite entre deux zones est brutale. L'appendice est rétro-cæcal, le cæcum haut, sessile, à parois épaissies et cartonnées. Au-dessous de l'angle iléo-cæcal, est un orifice de 2 centimètres de diamètre, foré dans le péritoine pariétal postérieur et donnant issue à un peu de sang. L'obstacle paraît situé à la fonction iléo-cæcale, et les lésions iléales ou périiléales paraissent de beaucoup plus importantes que celles siégeant au niveau ou autour du cæcum. Une exploration rapide montre le sigmoïde hyperémié, mais souple et sain. Après suture de la perforation péritonéale, iléo-sigmoïdostomie latéro-latérale à 30 centimètres de l'angle iléo-cæcal. Fermeture sans drainage. Disparition rapide et complète des phénomènes douloureux et occlusifs sur l'iléon et le côlon. Fonctionnement rapide de l'anastomose qui donne des selles d'abord liquides, puis pâteuses. Guérison opératoire après une broncho-pneumonie grave au cinquième jour. Malgré un certain reflux cæcal, montré par la radiographie, le malade sort de l'hôpital deux mois après, très satisfait.

Le Gérant : F. Amirault. IMPRIMÉ PAR F. SOULISSE-MARTIN, A NIORT (FRANCE).